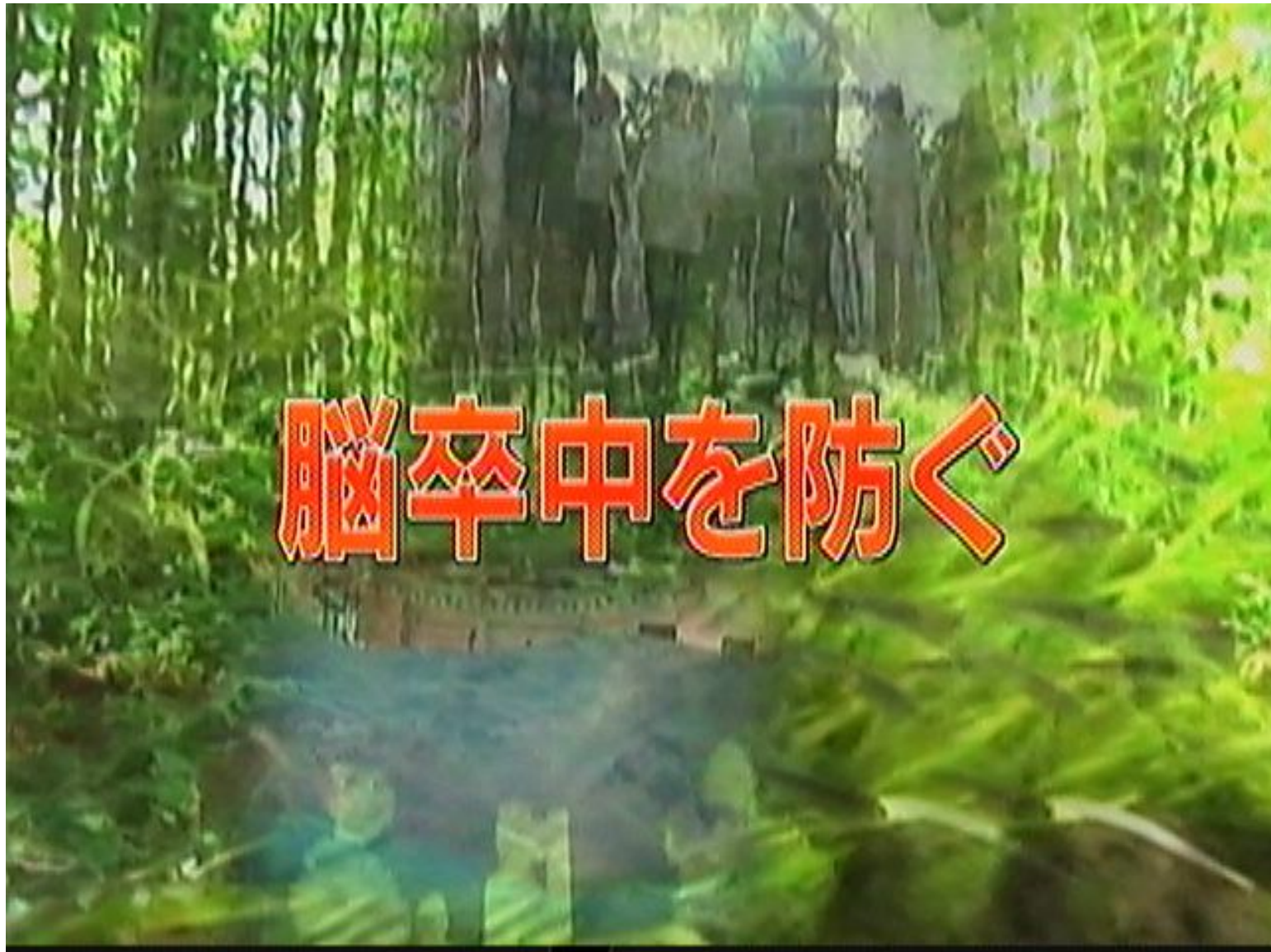
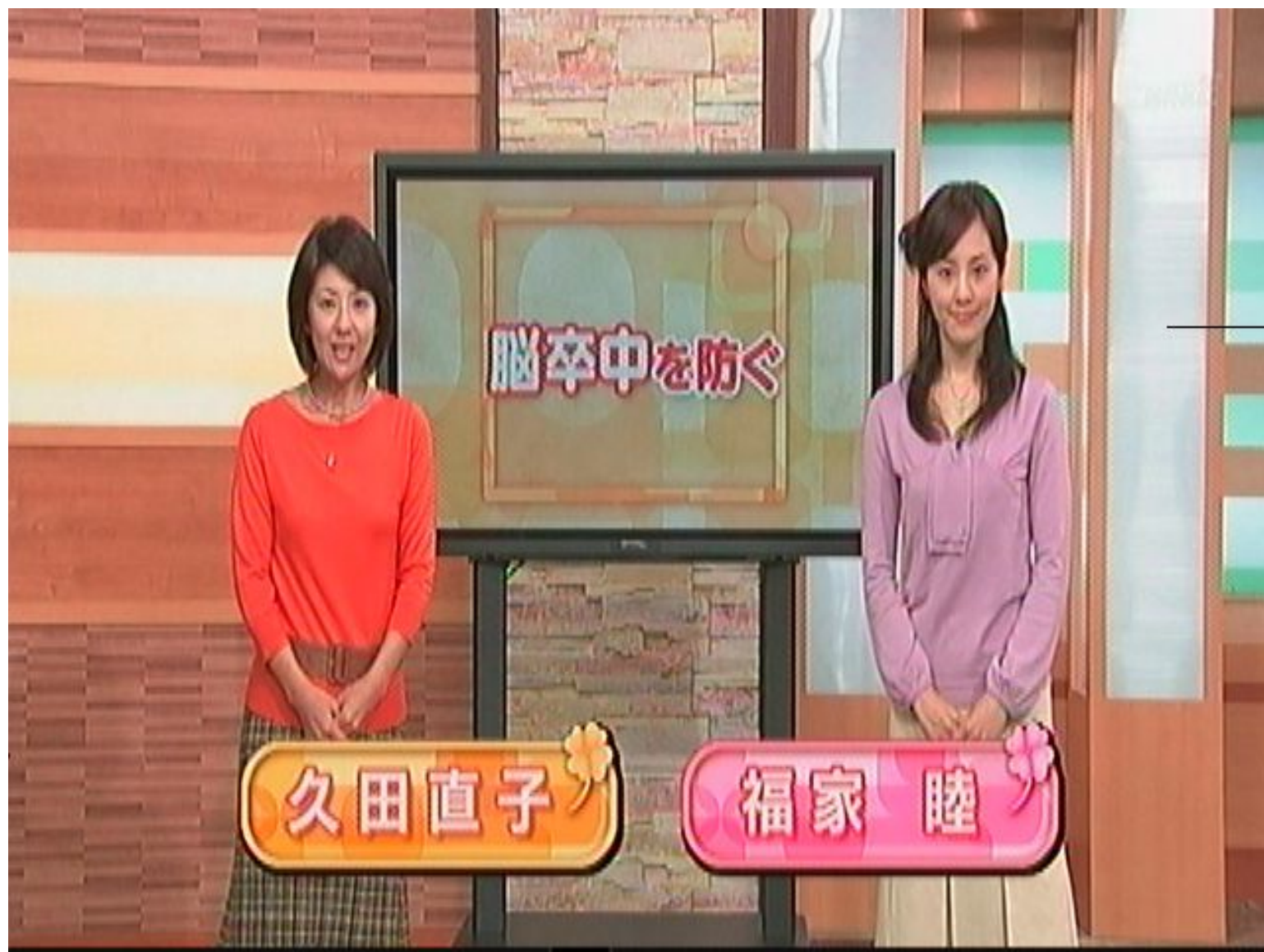






脳卒中を防ぐ

久田直子

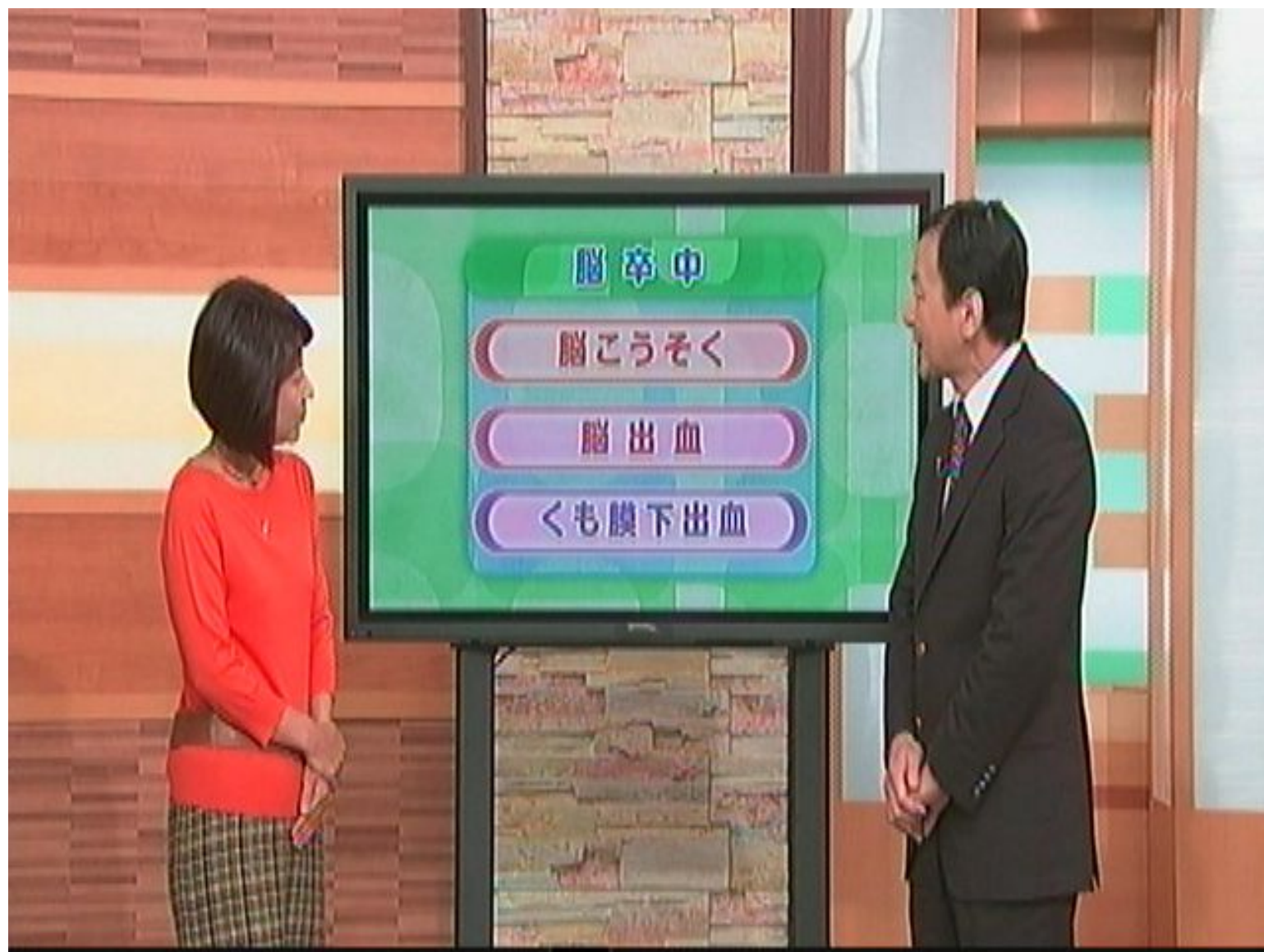福家 睦



脳卒中を

東京都済生会中央病院院長

高木 誠



脳卒中

脳こうそく

脳出血

くも膜下出血

amE



高木 誠

脳卒中の診断・治療が専門


脳卒中を防ぐ

脳こうそく

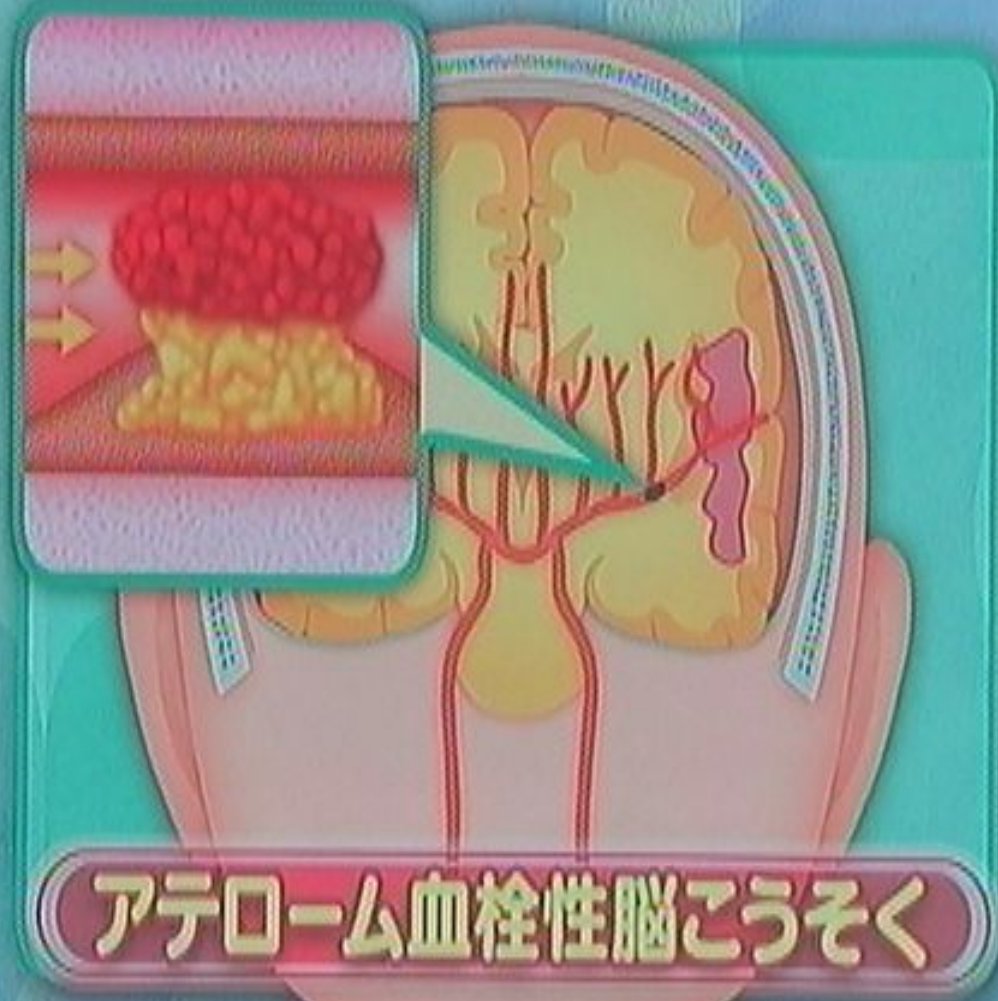



ラクナこうそく

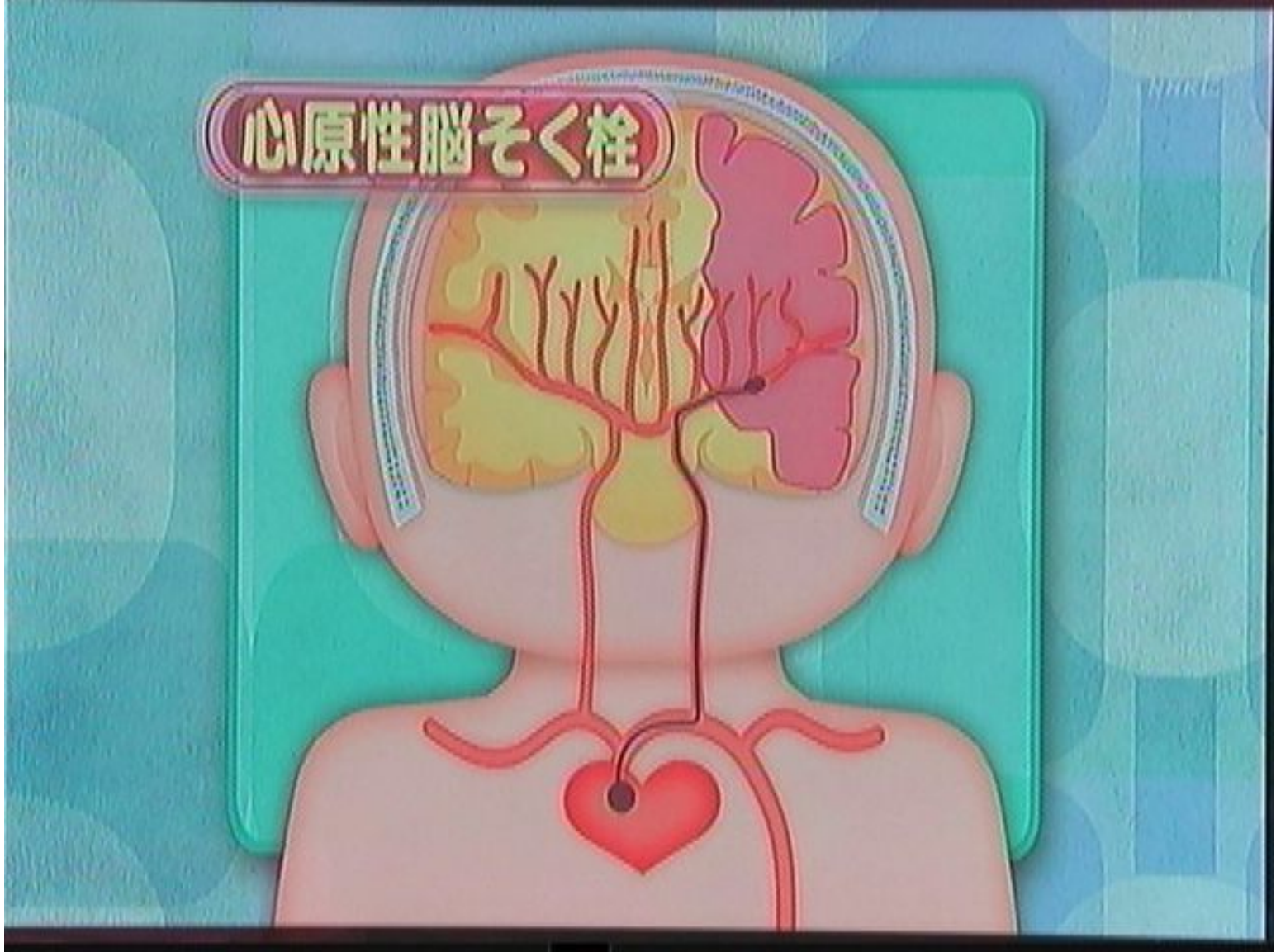


ラクナこうそく

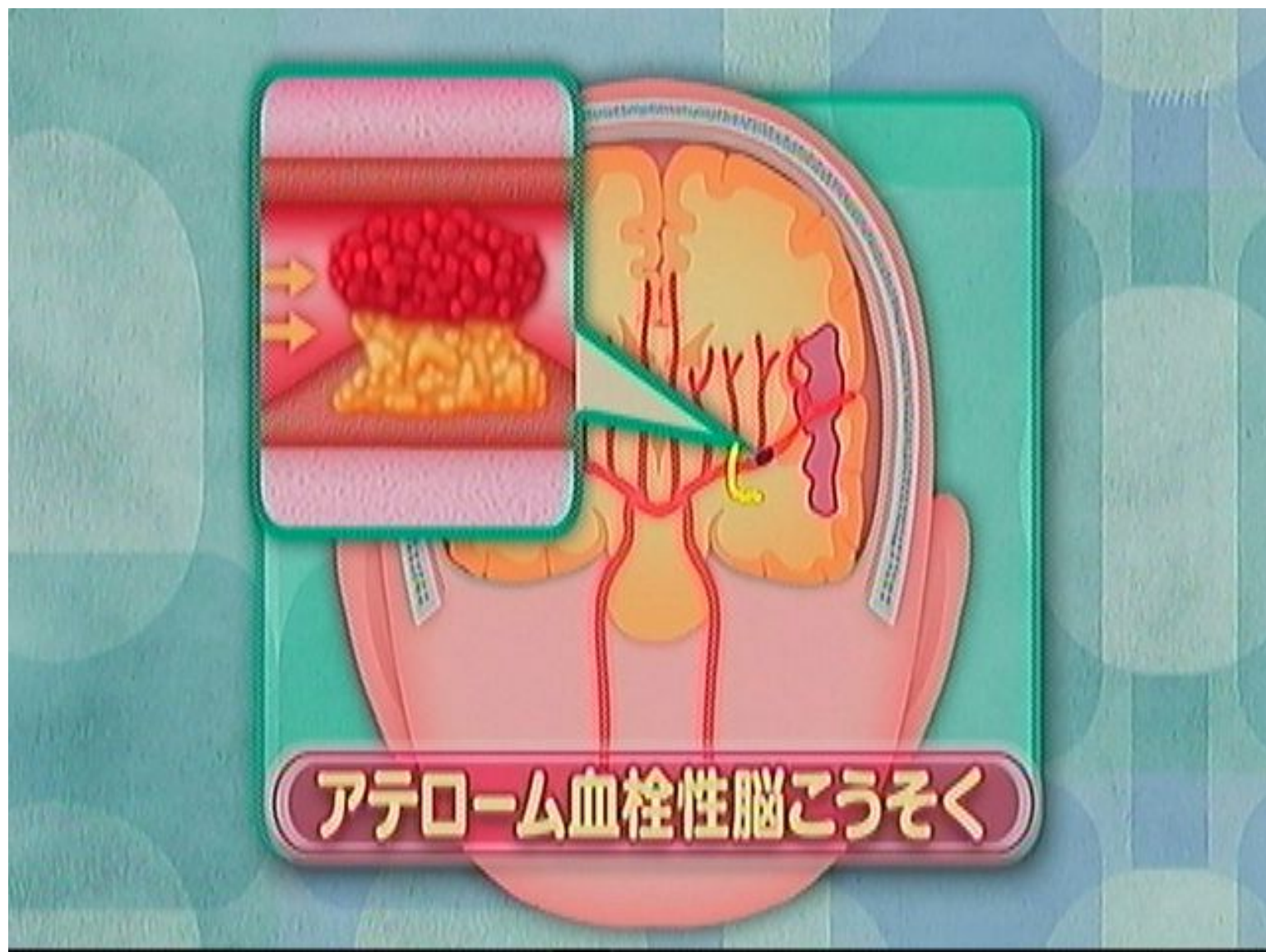


アテローム血栓性脳こうそく

# 心原性脳そく栓



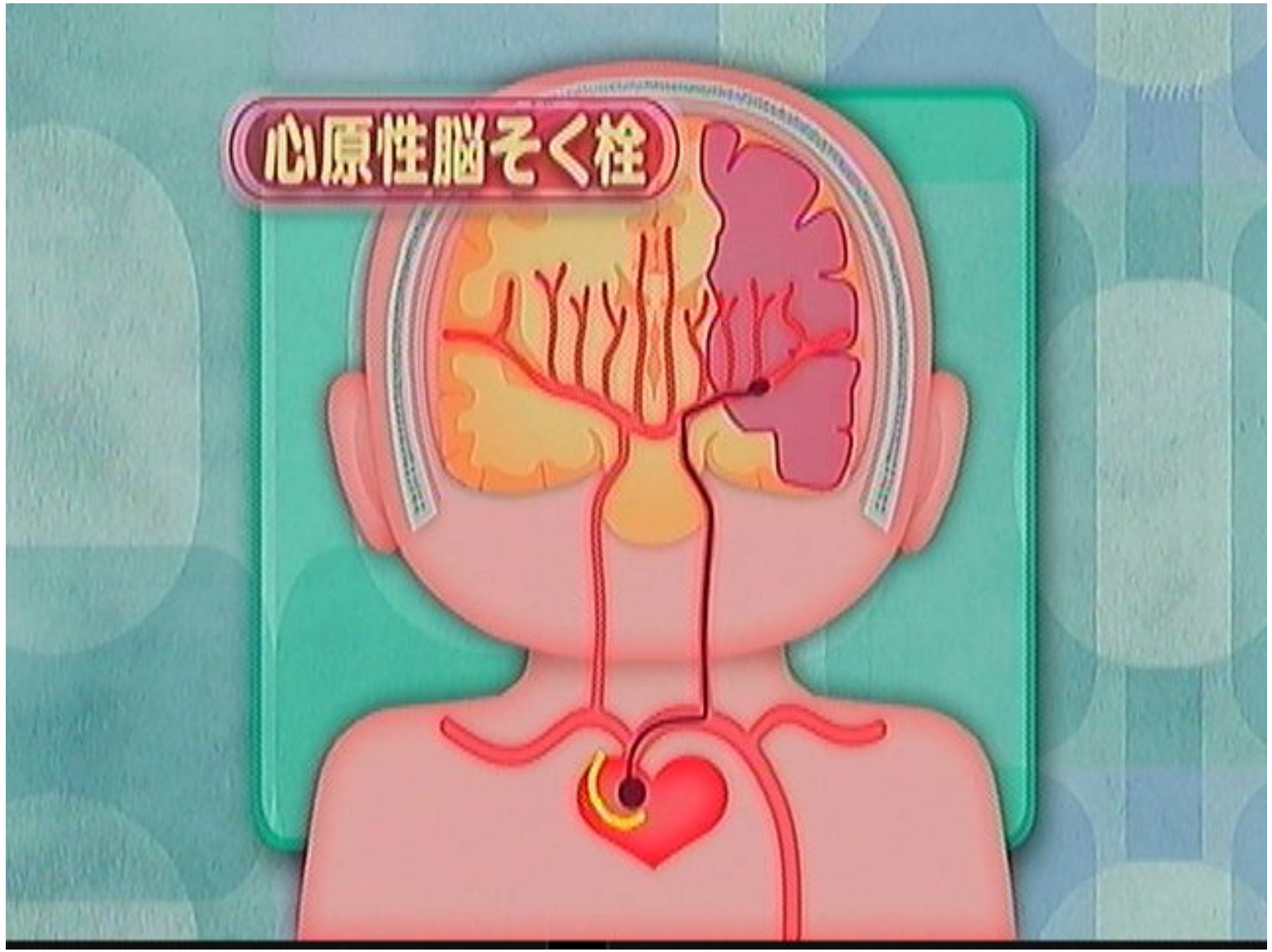



アテローム血栓性脳こうそく

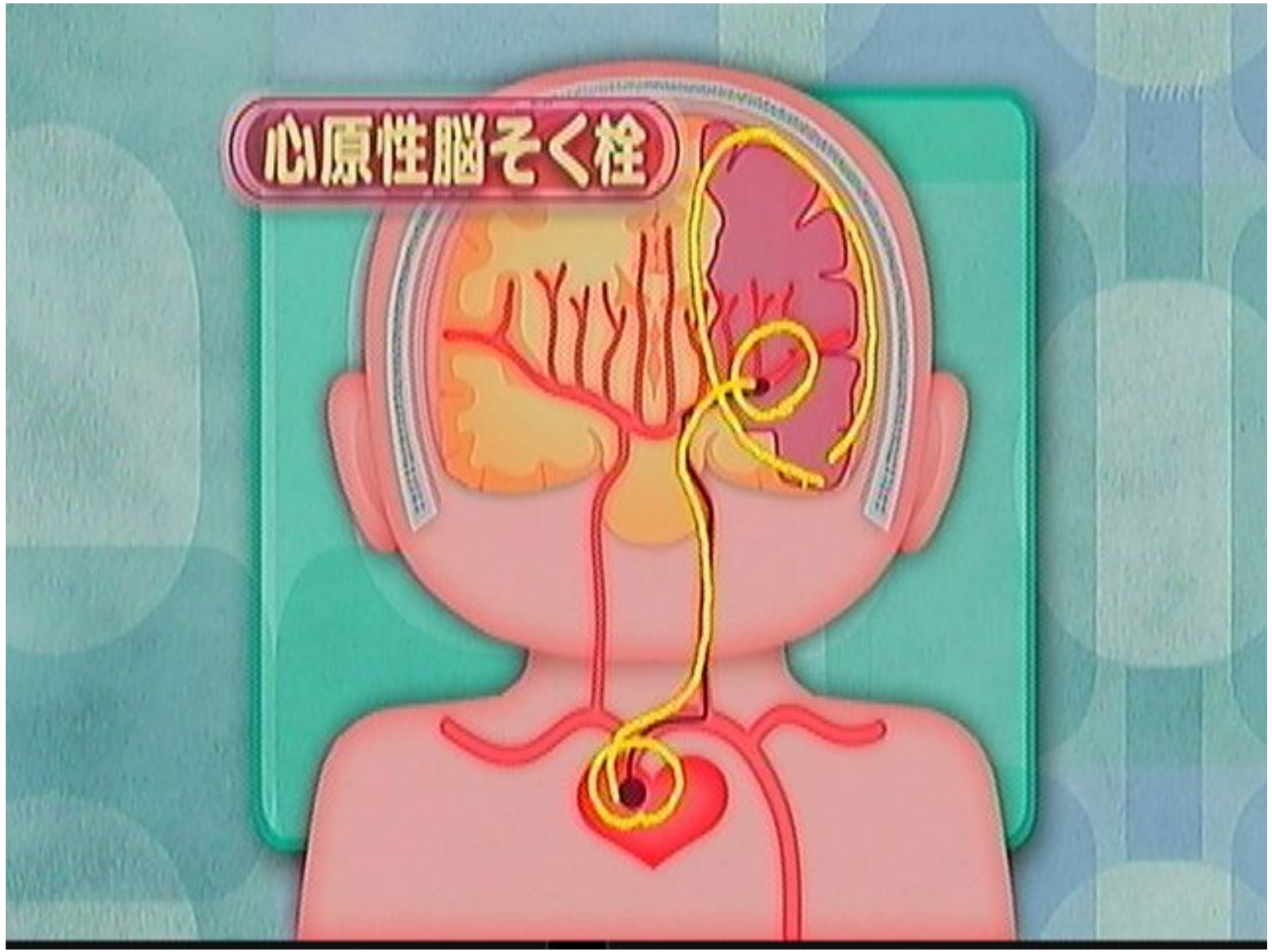


# 心原性脳そく栓





# 心原性脳卒中



## 脳こうそくの自覚症状

半身のまひ

半身のしびれ

言語障害

めまい・ふらつき

目の症状



## 脳こうそくのサイン



**顔** じっくり笑おうとすると  
片方がゆがむ

**腕** 両腕をあげたとき  
片方が下がる

**話** 短い文章を滑らかに  
話せなかったり繰り返せない

# 脳こうそくのサイン

**F** 顔 じっくり笑おうとすると  
片方がゆがむ

**A** 腕 両腕をあげたとき  
片方が下がる

**S** 話 短い文章を滑らかに  
話せなかったり繰り返せない

**T** 時間 が大事 → 救急車を!

# 脳こうそくのサイン

**F** (顔) につこり笑おうとすると  
片方がゆがむ

**A** (腕) 両腕をあげたとき  
片方が下がる

**S** (話) 短い文章を滑らかに  
話せなかったり繰り返せない

**T** (時間) 時間が大事 → 救急車を!

## 急性期の治療

◎血栓を溶かす

血栓溶解療法

■t-PA

3時間以内

◎脳細胞への  
ダメージを防ぐ

脳保護療法

■エダラボン

◎血栓を作らせない

抗血小板療法

■オザグレル

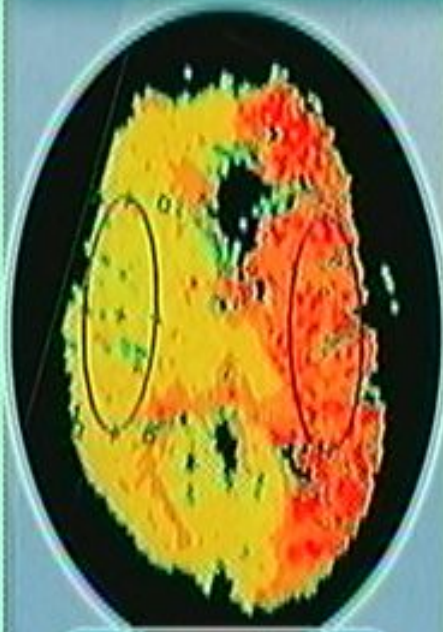
■アスピリン

抗凝固療法

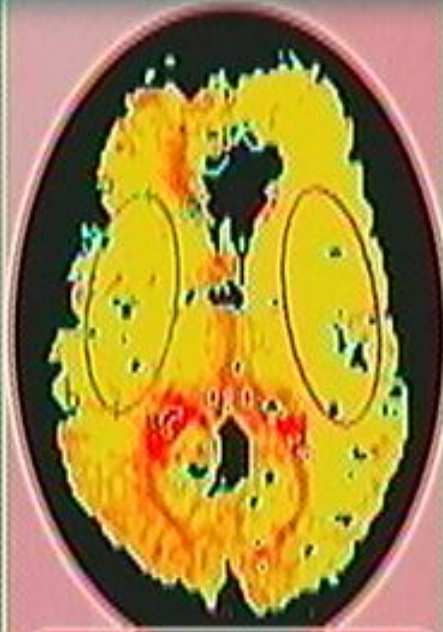
■アルガトロバン

■ヘパリン

# t-PAによる治療の効果

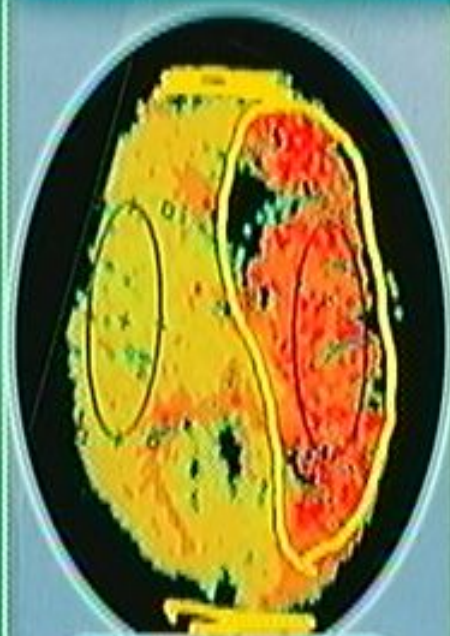


治療前

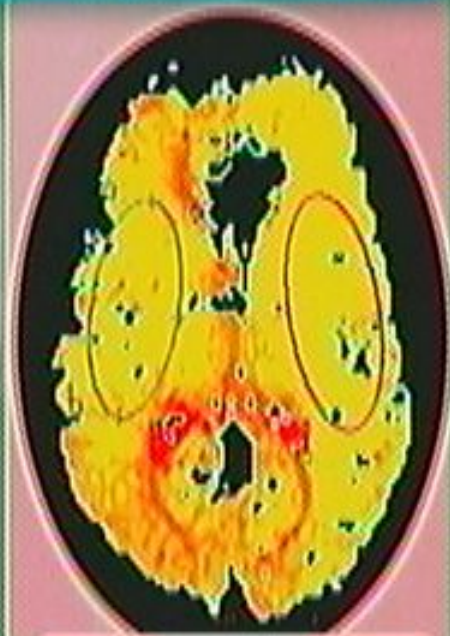


t-PAによる治療後

# t-PAによる治療の効果



治療前



t-PAによる治療後



血栓溶解療法でリスクが大きい人

意識の障害が重い人

治療開始前の血圧が高い人

高齢の人

## 急性期の治療

◎血栓を溶かす

血栓溶解療法

■t-PA

3時間以内

◎脳細胞への  
ダメージを防ぐ

脳保護療法

■エダラボン

◎血栓を作らせない

抗血小板療法

■オザグレル

■アスピリン

抗凝固療法

■アルガトロバン

■ヘパリン

# 脳こうそくの再発予防

## 生活習慣の改善


薬でコントロール ◎アスピリン

血栓を予防 ◎シロスタゾール ◎クロピドグレル

血圧を下げる ◎ACE阻害薬  
◎アンジオテンシン受容体きっ抗薬

コレステロールを下げる ◎スタチン

血糖値を下げる ◎インスリン抵抗性改善薬





きょうの  
健康

終

制作・著作



脳卒中を防ぐ

明日は...

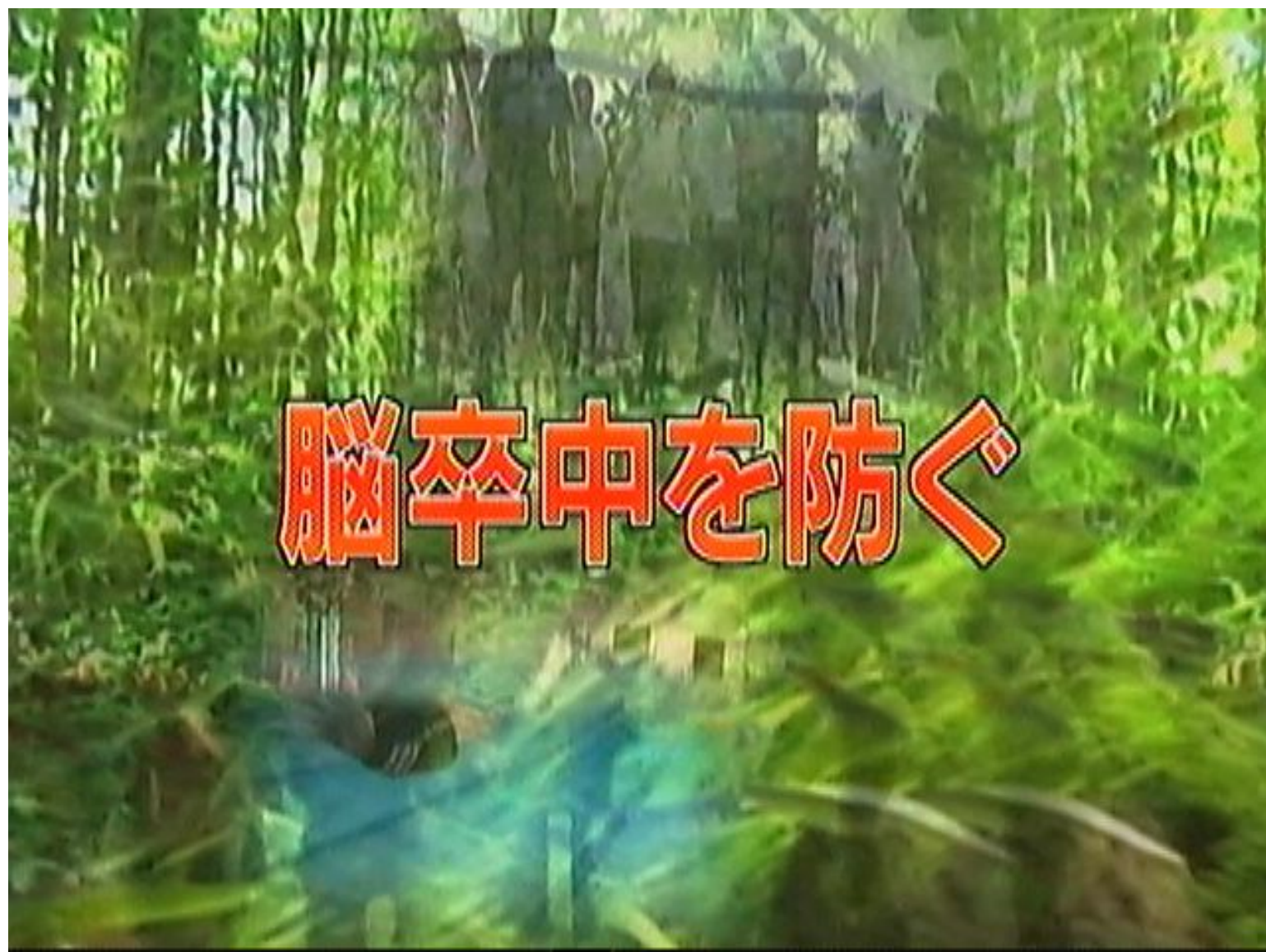くも膜下出血

脳出血

字幕放送

解説放送(副音声)

きょうの  
健康





脳卒中を防ぐ

久田直子

福家 睦

# 脳卒中

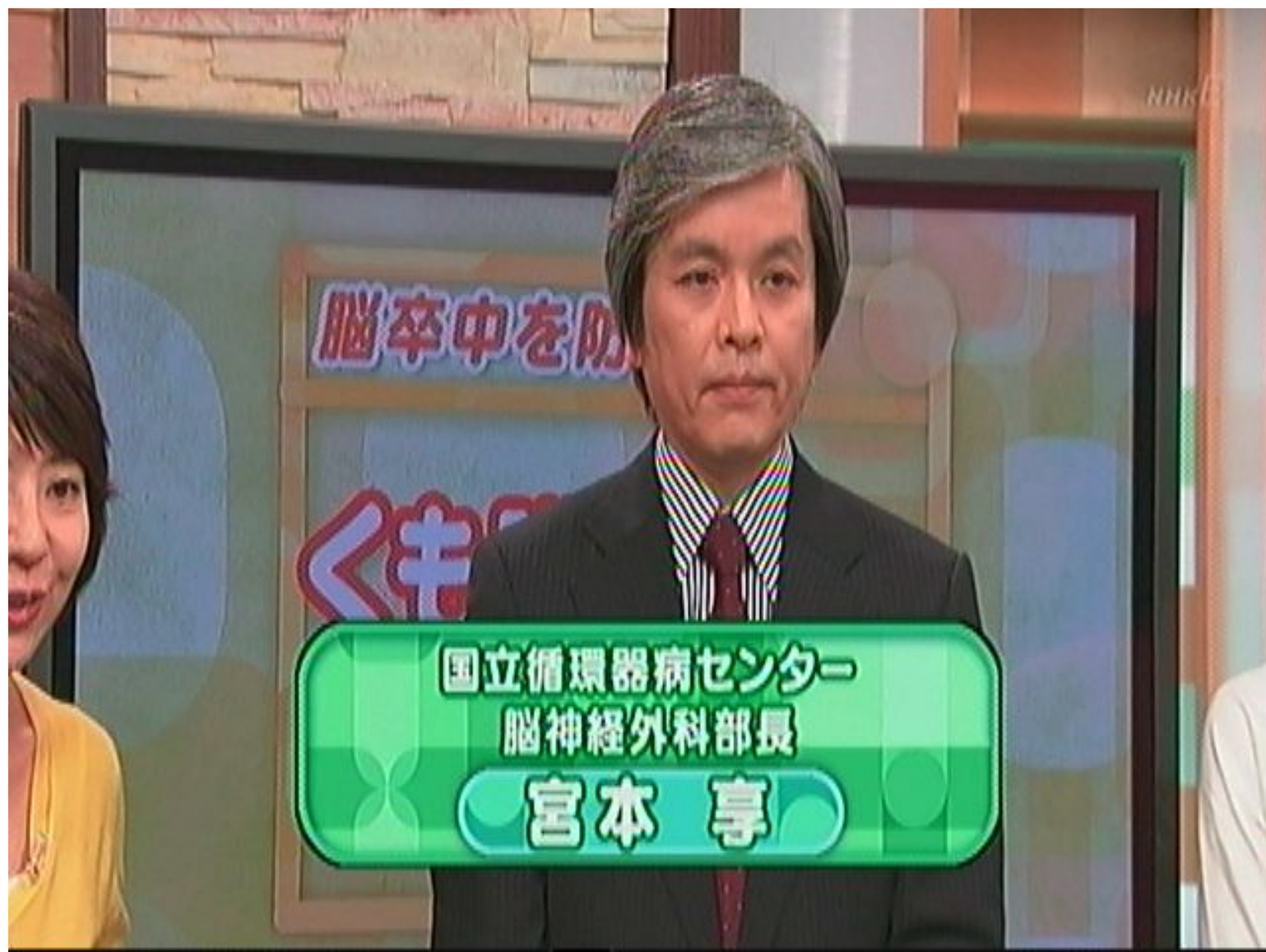mmE

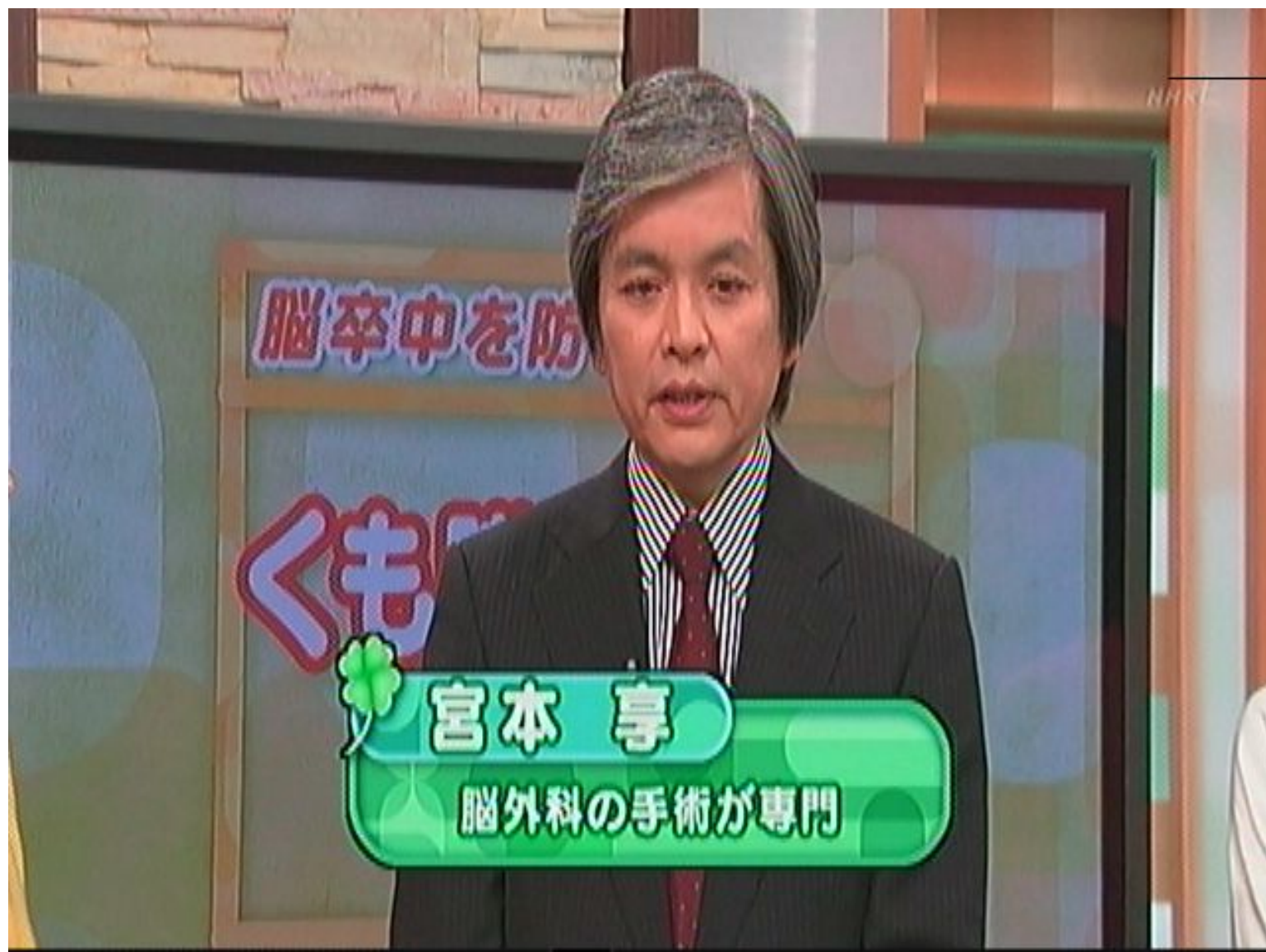脳こうそく

くも膜下出血

脳出血







脳卒中を防ぐ

も

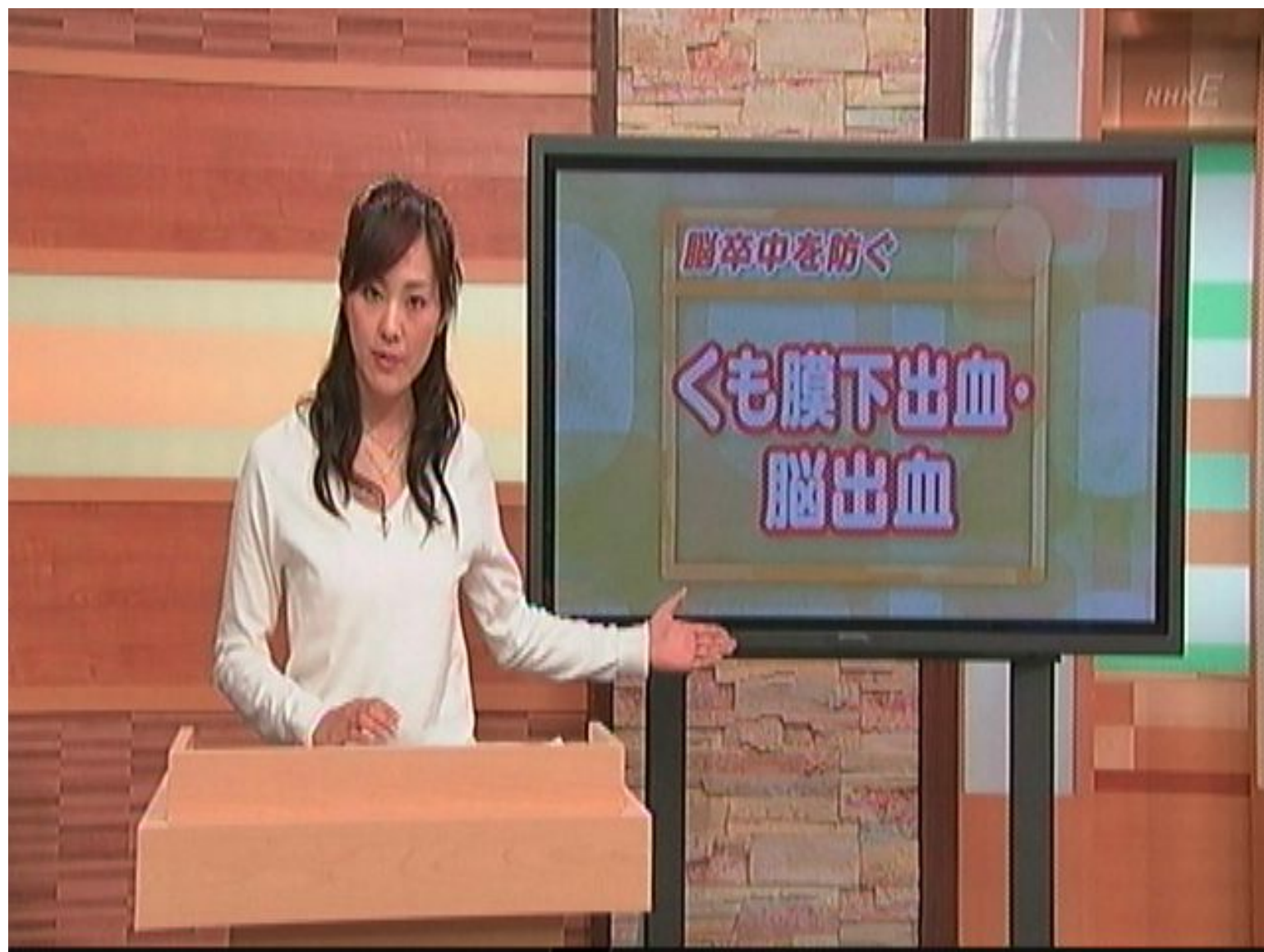

宮本 享

脳外科の手術が専門

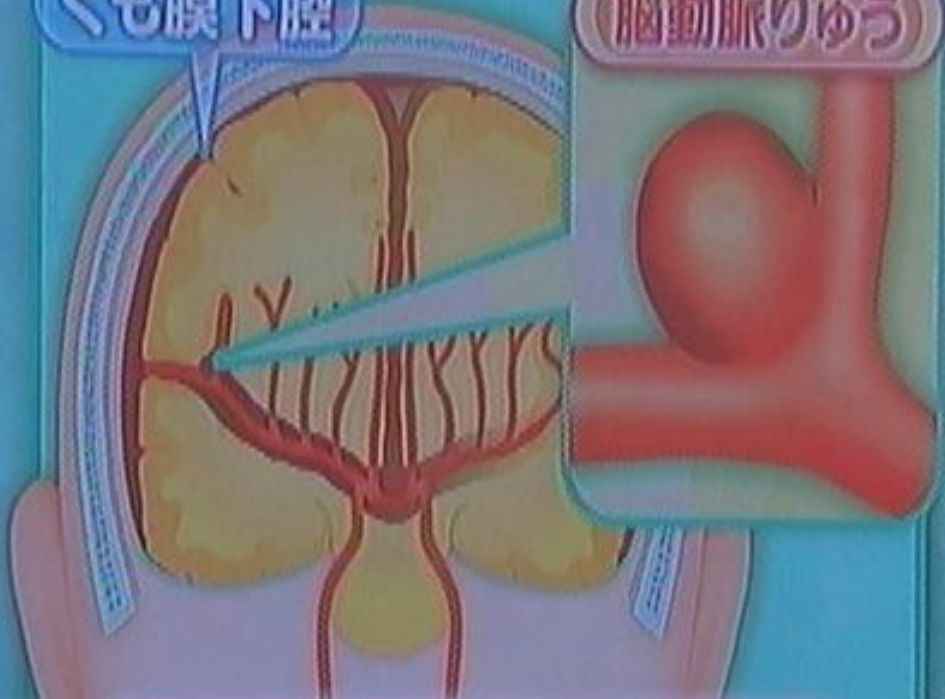
脳卒中を防ぐ

く毛膜下出血・  
脳出血



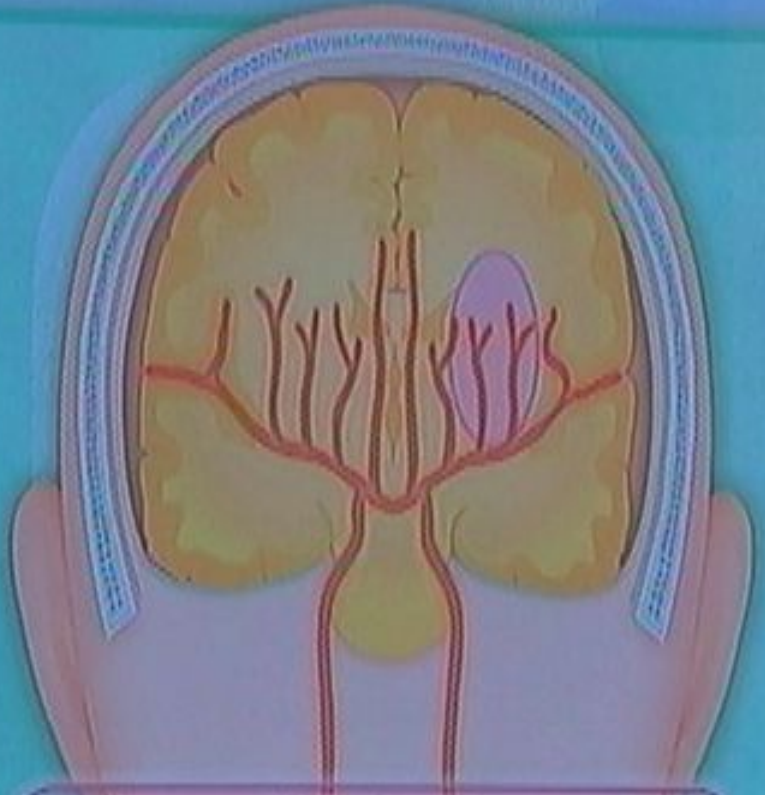
くも膜下腔

脳動脈りゅう



くも膜下出血



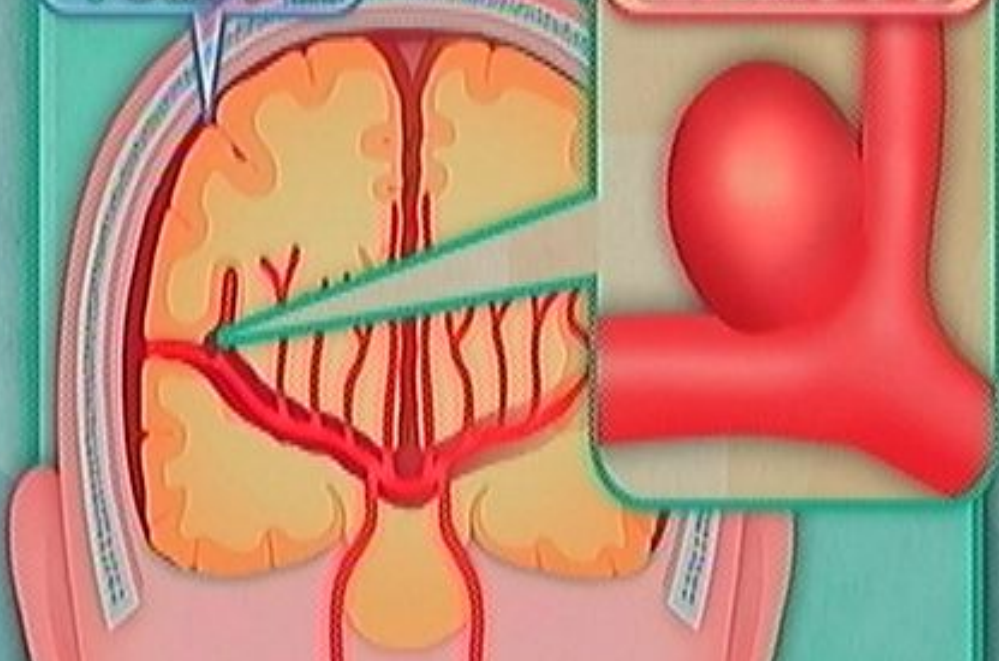


脑出血



くも膜下腔

脳動脈りゅう



くも膜下出血

## くも膜下出血の自覚症状

● 突然始まる頭痛

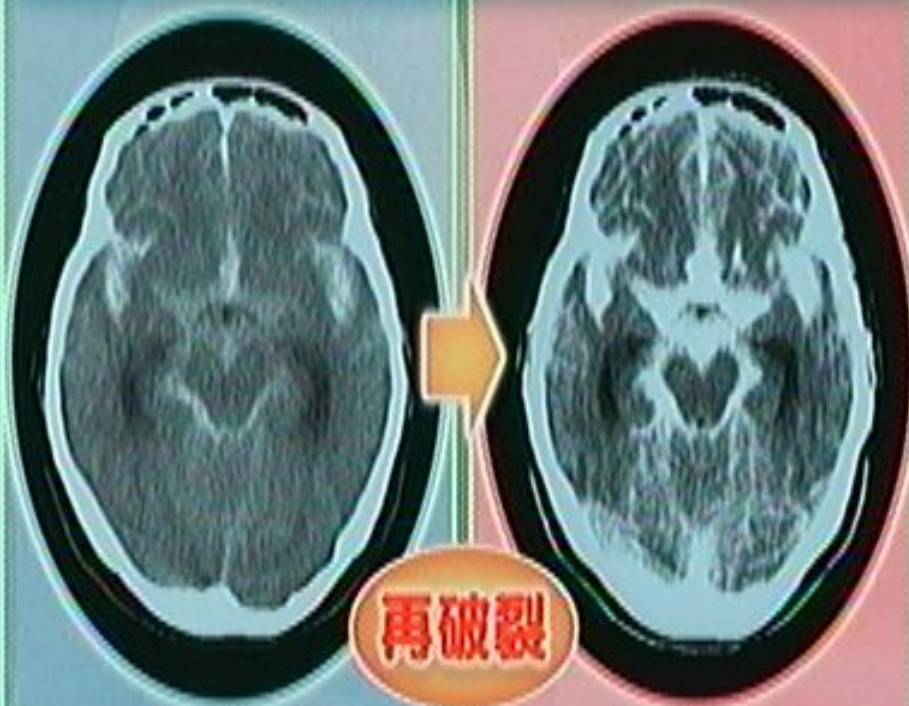● 吐き気

● おう吐

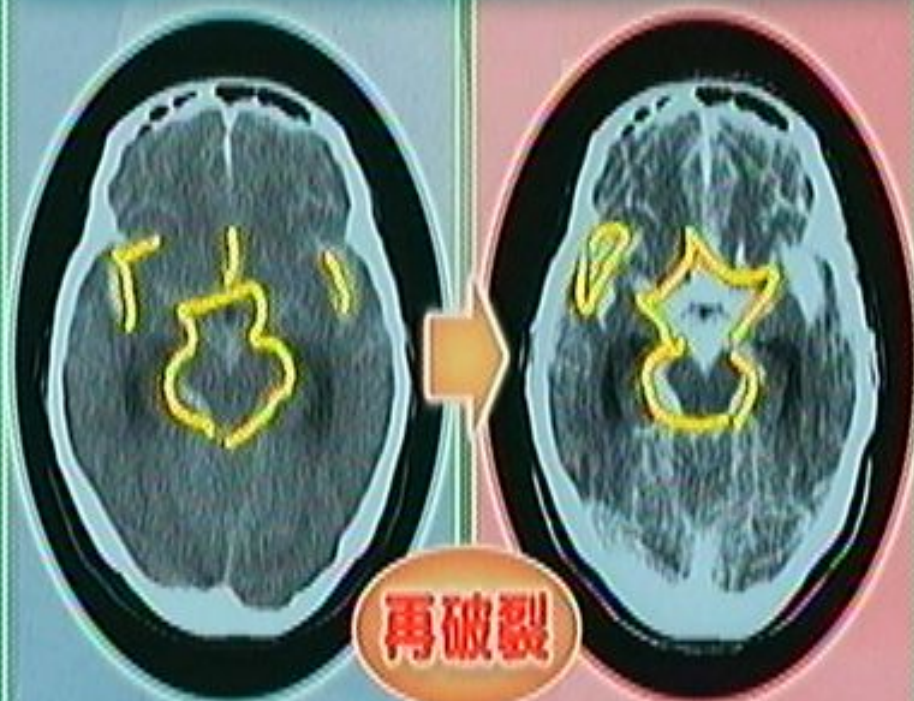
● 意識障害



# 脳動脈りゅうの再破裂

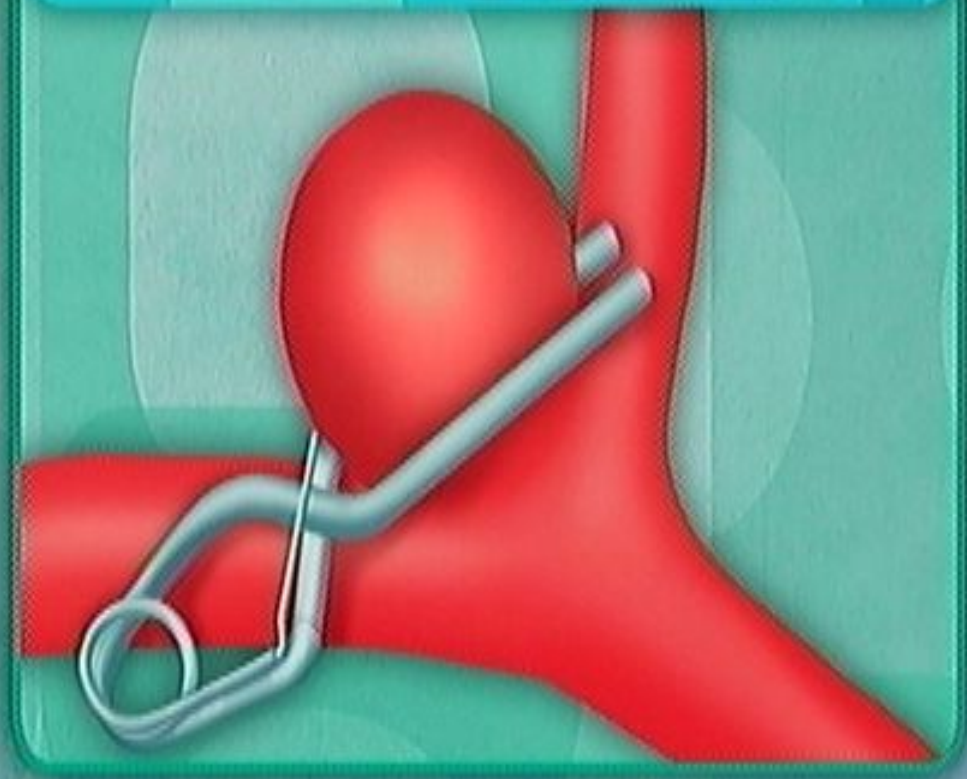


# 脳動脈りゅうの再破裂






# クリッピング術



# バイパス術と親動脈遮断

動脈瘤

親動脈



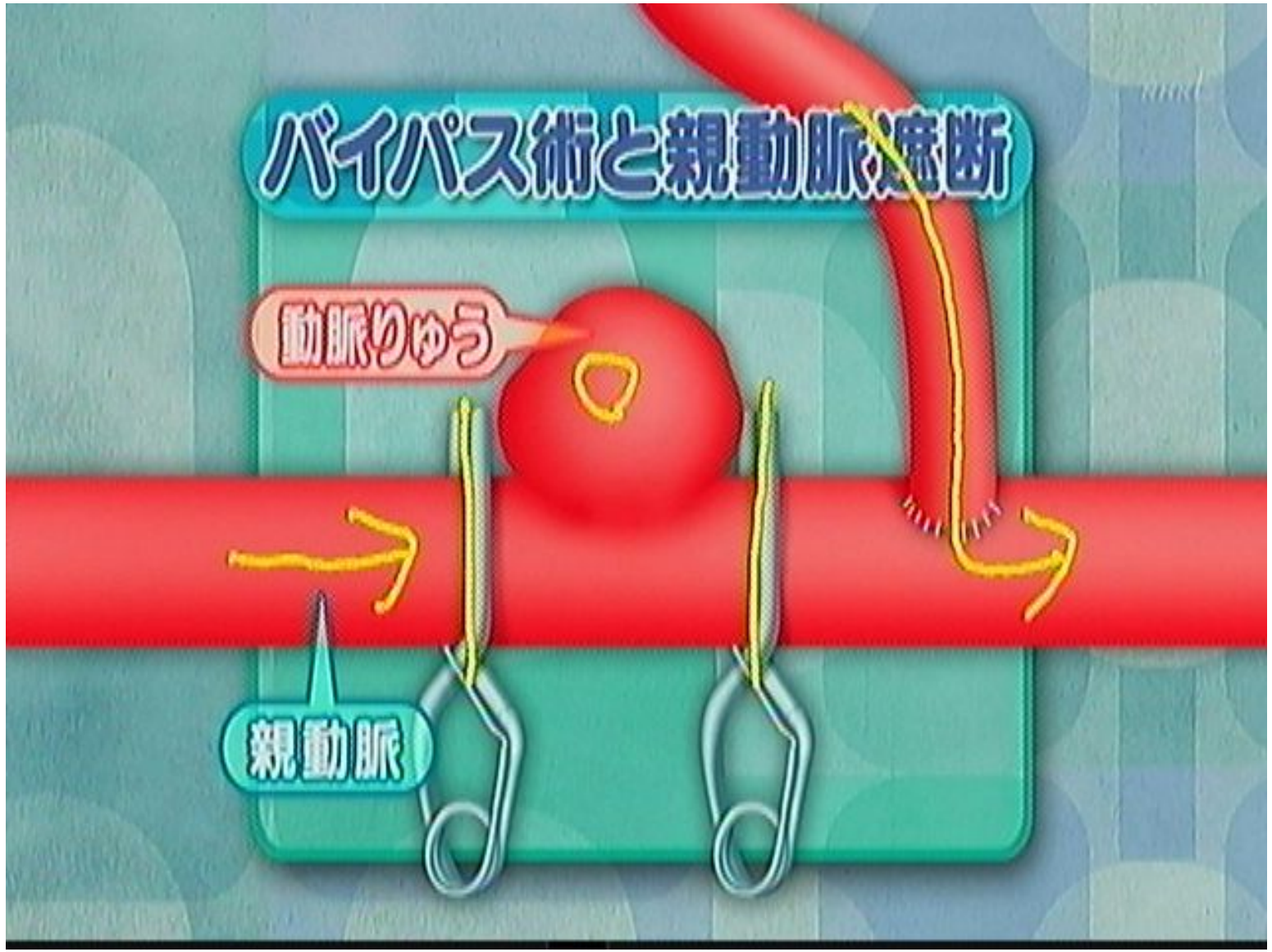


# バイパス術と親動脈遮断

動脈瘤



親動脈



# 血管内治療

カテーテル

コイルそく栓術




# 血管内治療



カテーテル

コイルそく栓術



# 脳出血が起こりやすい場所

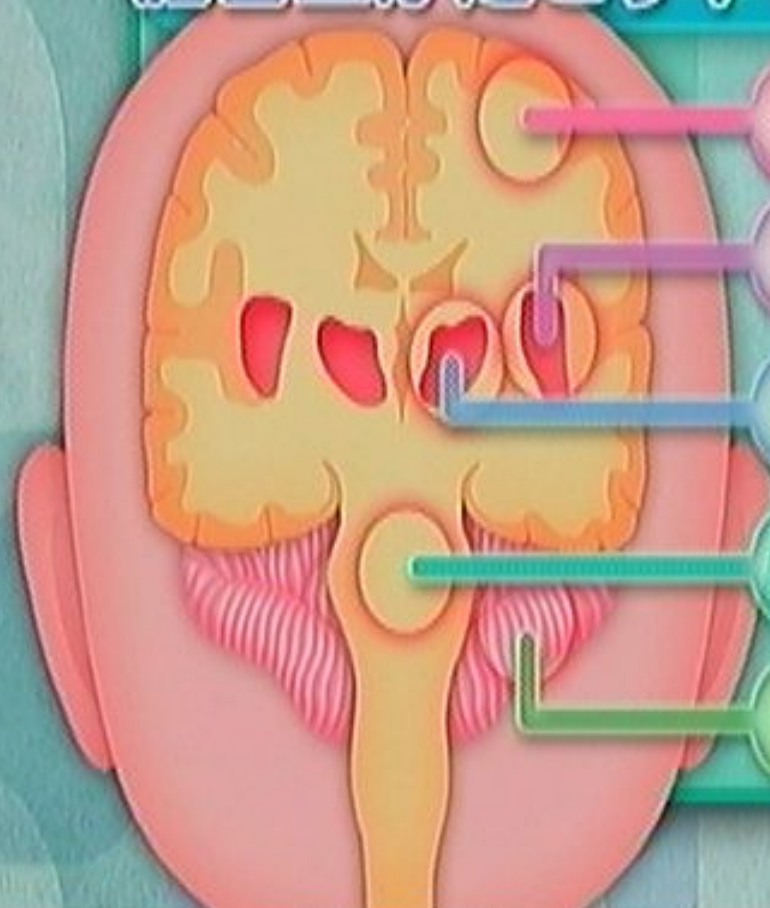
皮質下

被殻

視床

脳幹

小脳



## 脳出血の自覚症状

● 片側のまひ・しびれ

● 頭痛

● 吐き気

● 意識障害



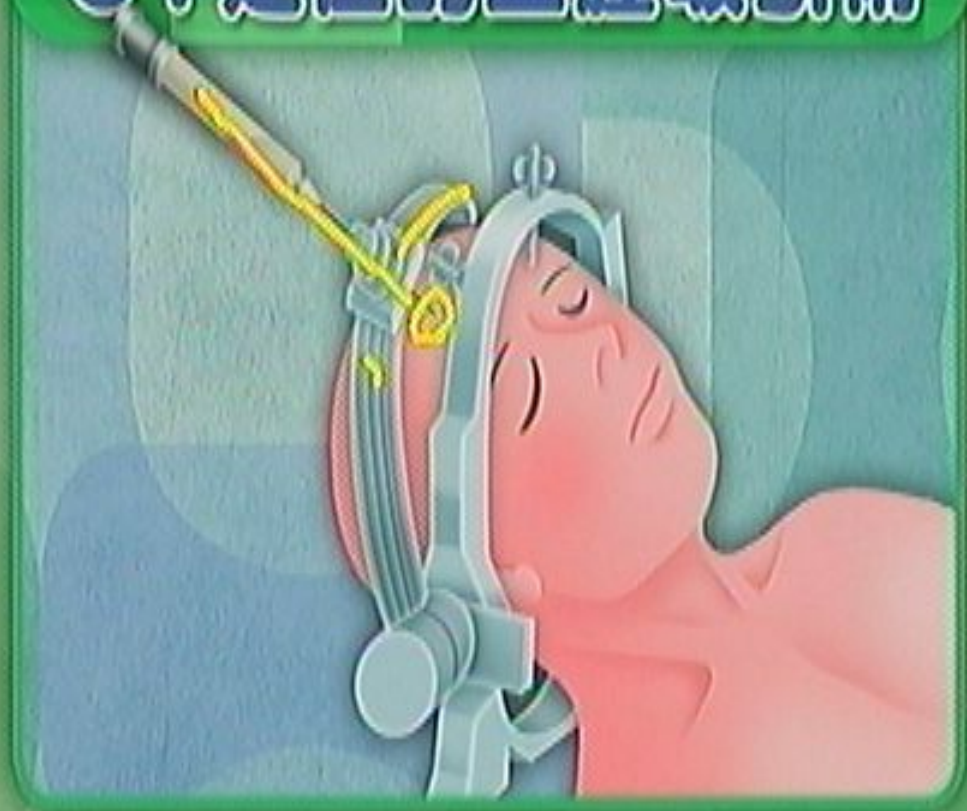
## 脳出血の治療

◎薬を使う ■出血を抑えたり、  
再出血を防ぐ  
むくみを予防、改善する

◎手術 開頭血腫除去術

CT定位的血腫吸引術

# CT定位的血腫吸引術





症状が出たら

一刻も早く救急車!!

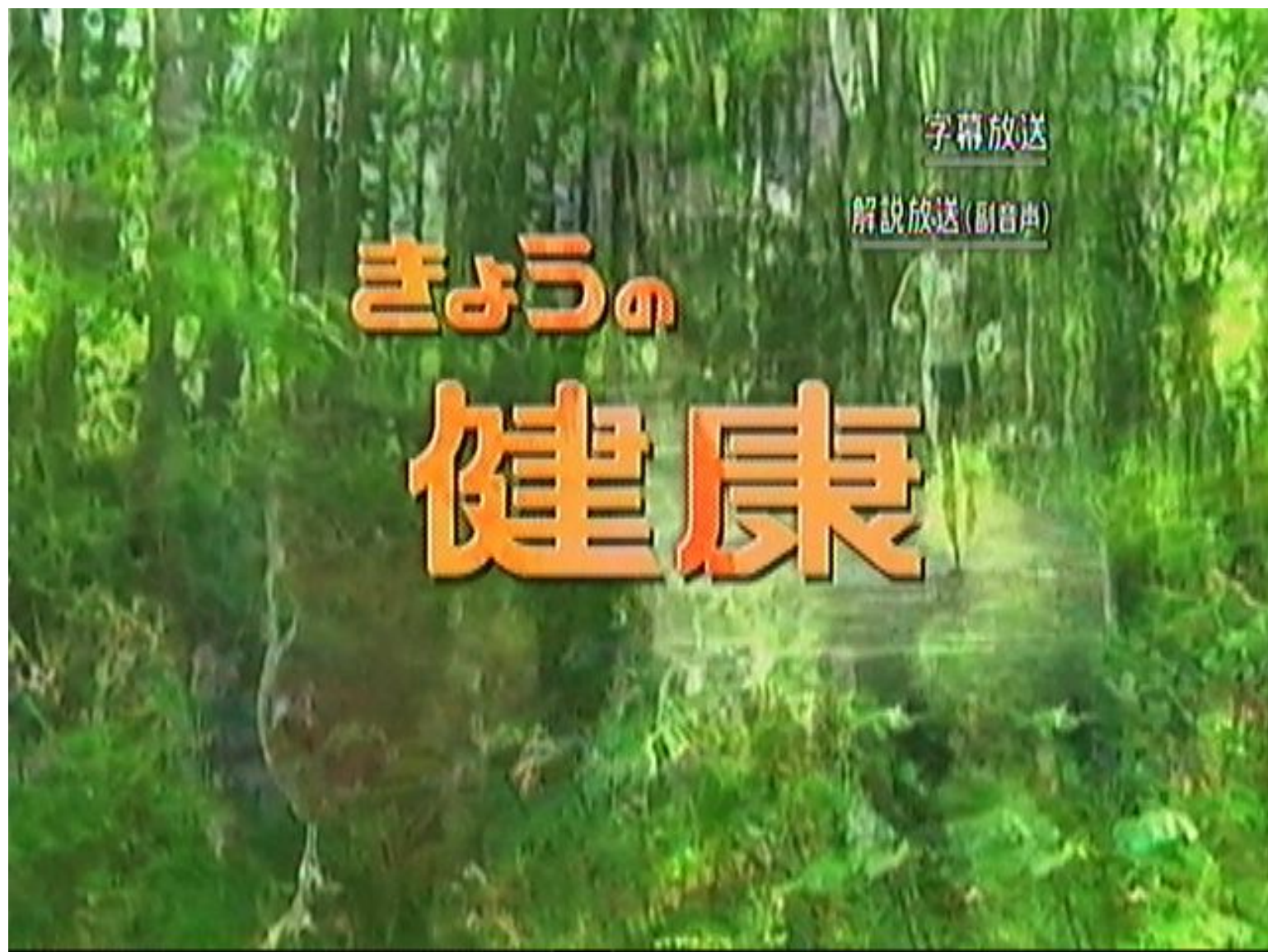

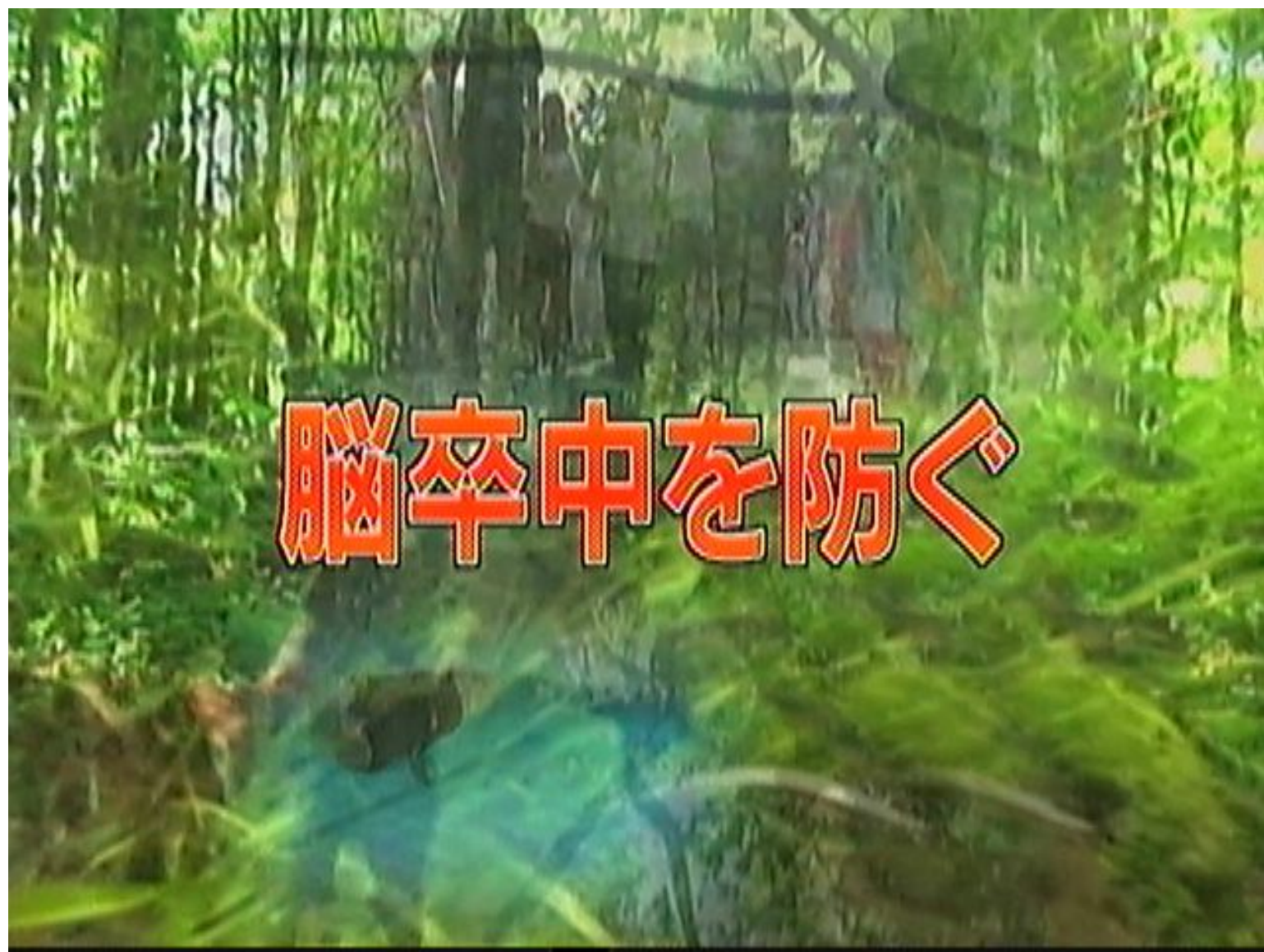字幕放送

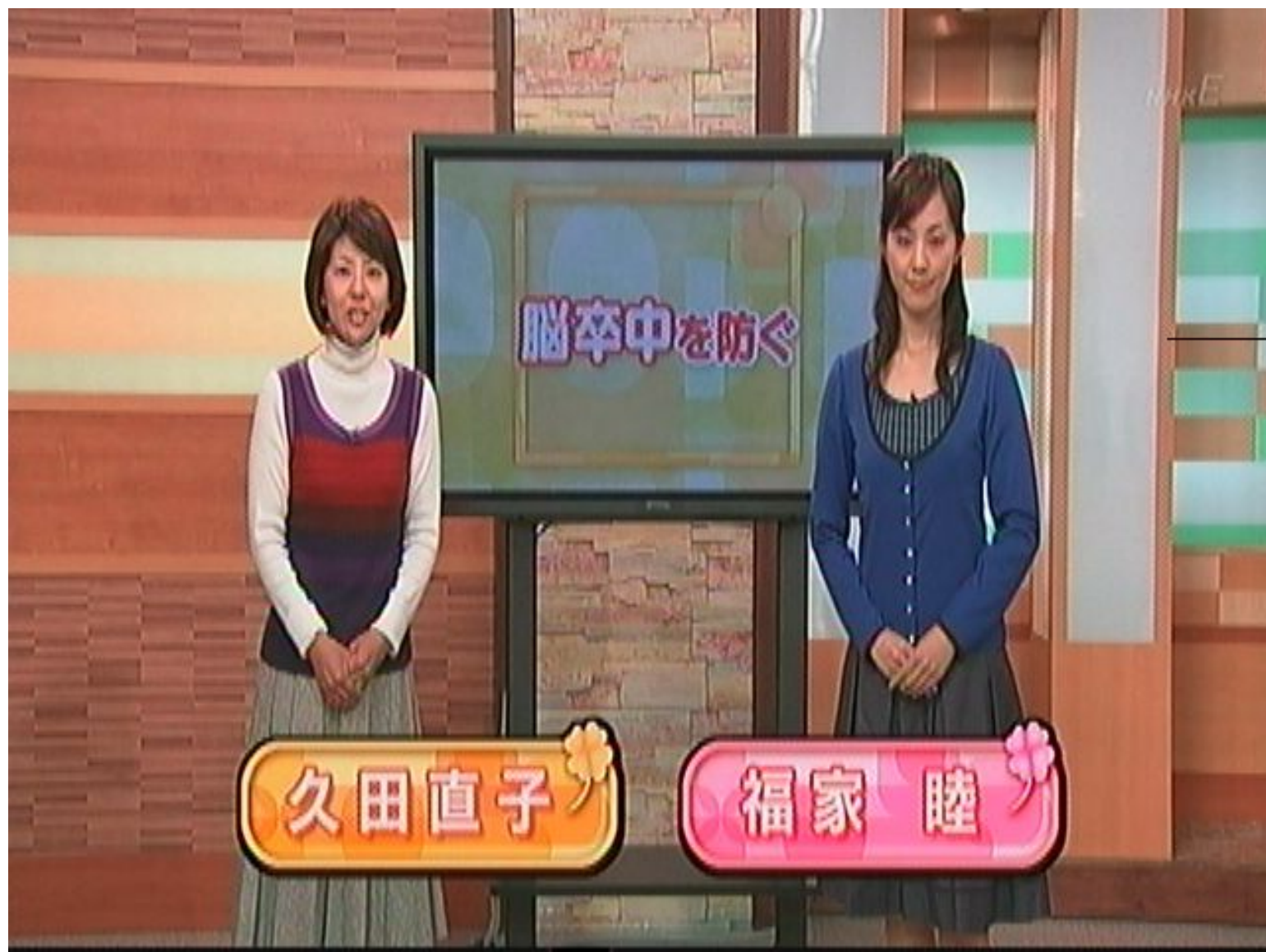解説放送(副音声)

まよりの

健康





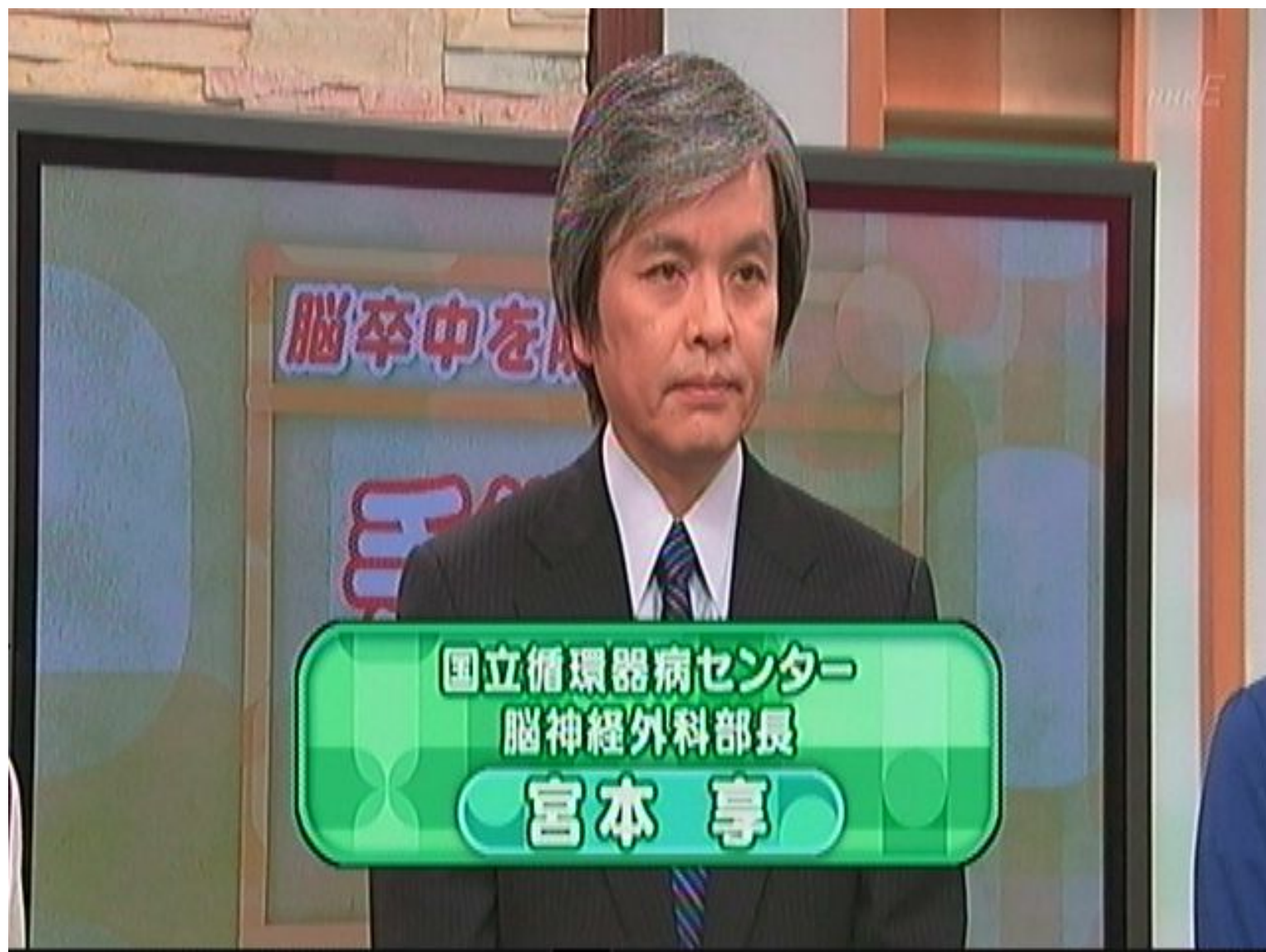

脳卒中を防ぐ

久田直子

福家 睦





脳卒中を

国立循環器病センター

脳神経外科部長

宮本 享

unE

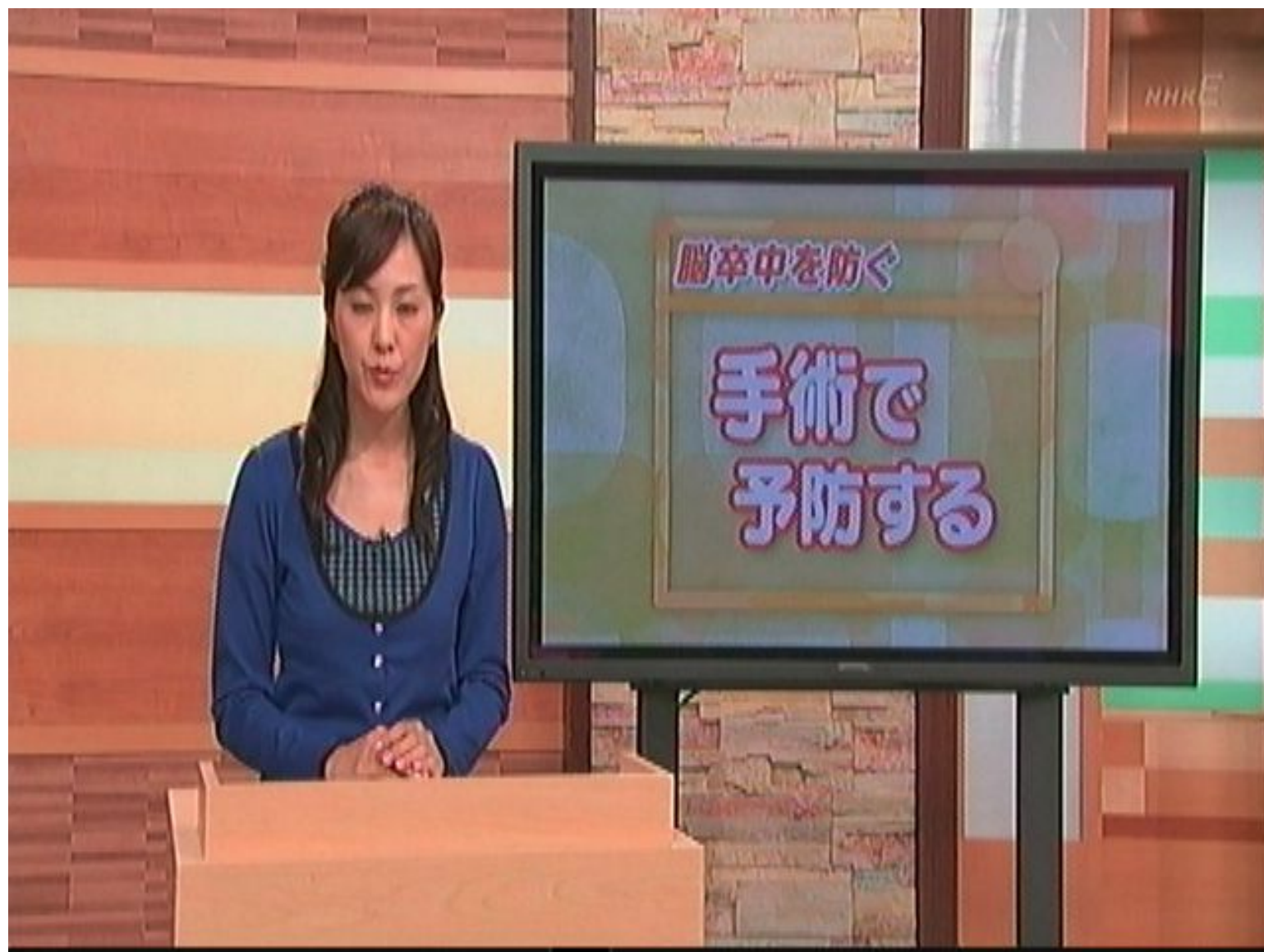脳卒中を防

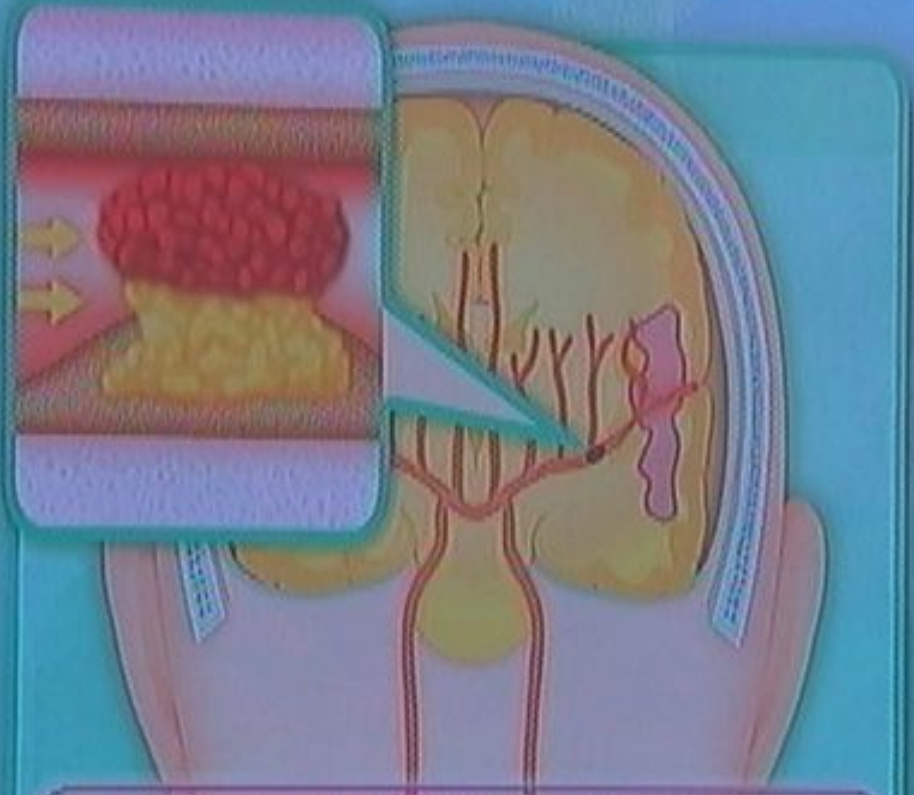


宮本 享

脳外科の手術が専門





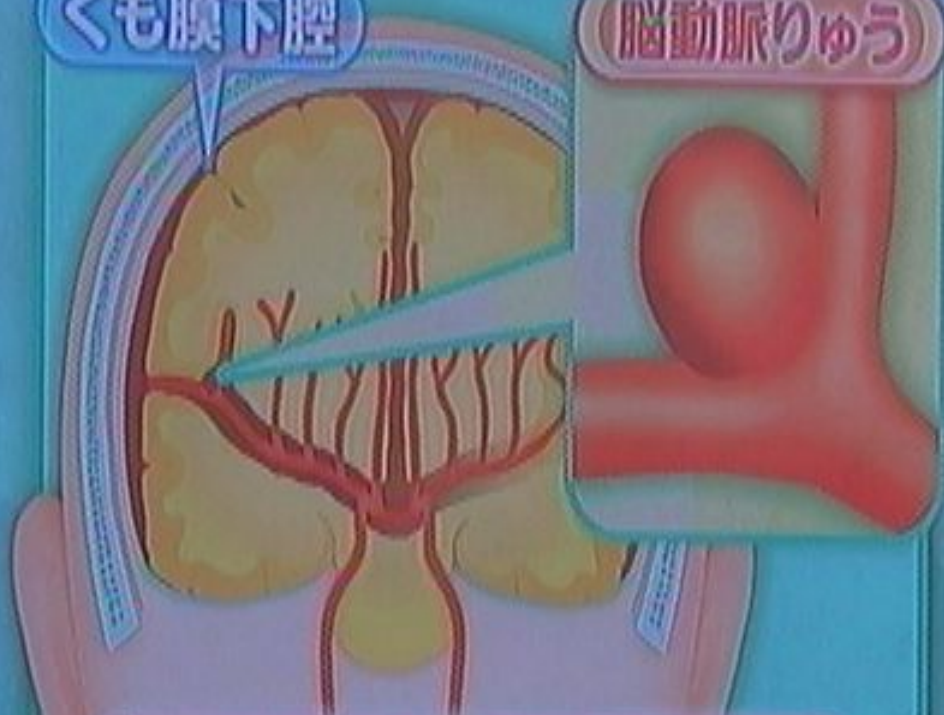


アテローム血栓性脳こうそく



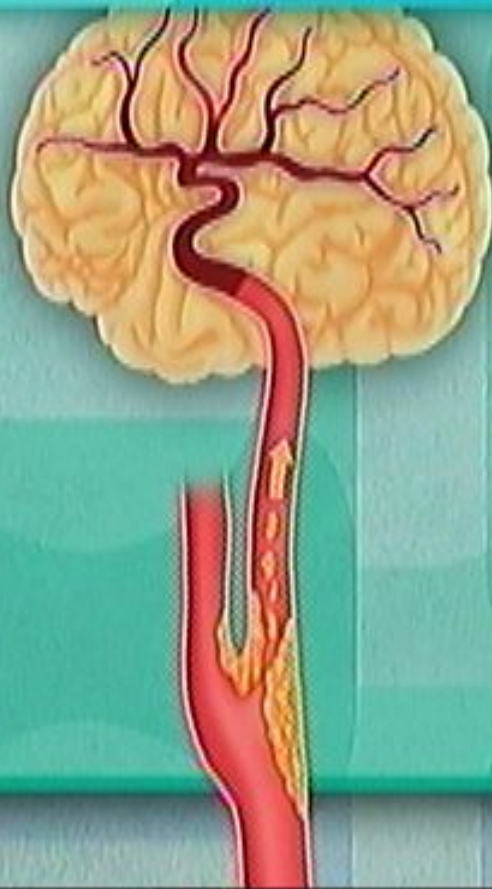
くも膜下腔

脳動脈りゅう

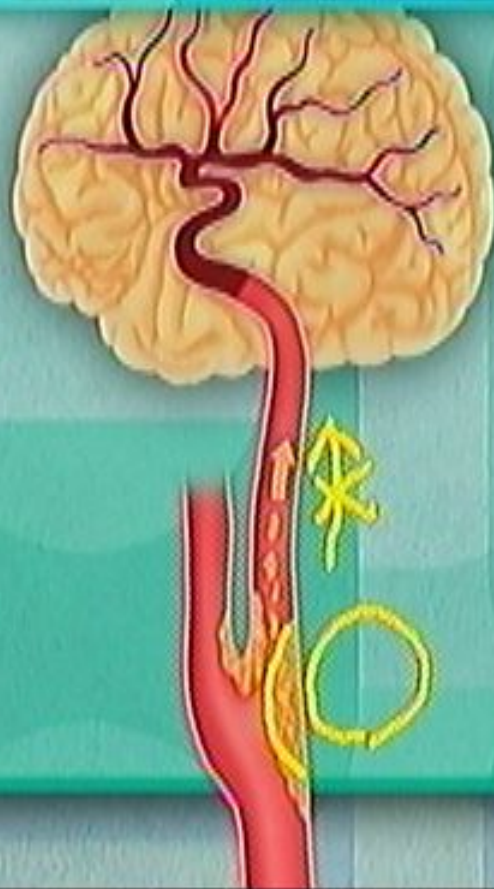


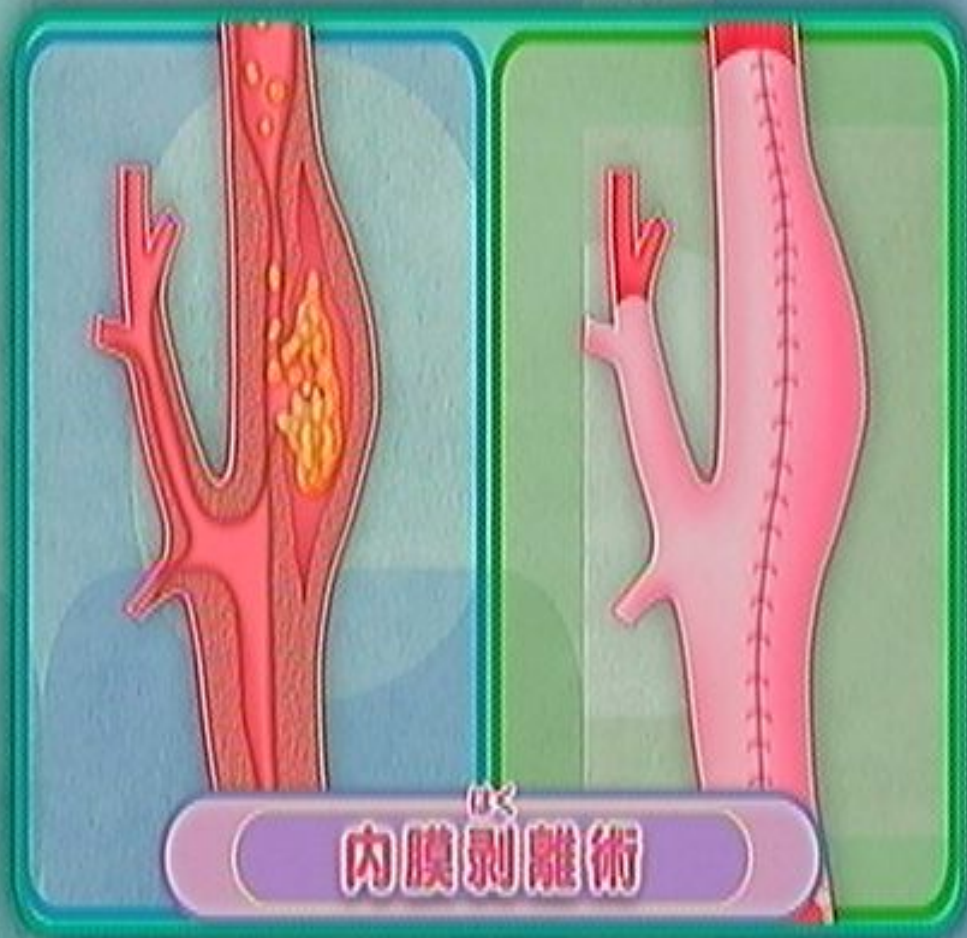
くも膜下出血

# けい動脈と脳こうそく



# けい動脈と脳こうそく





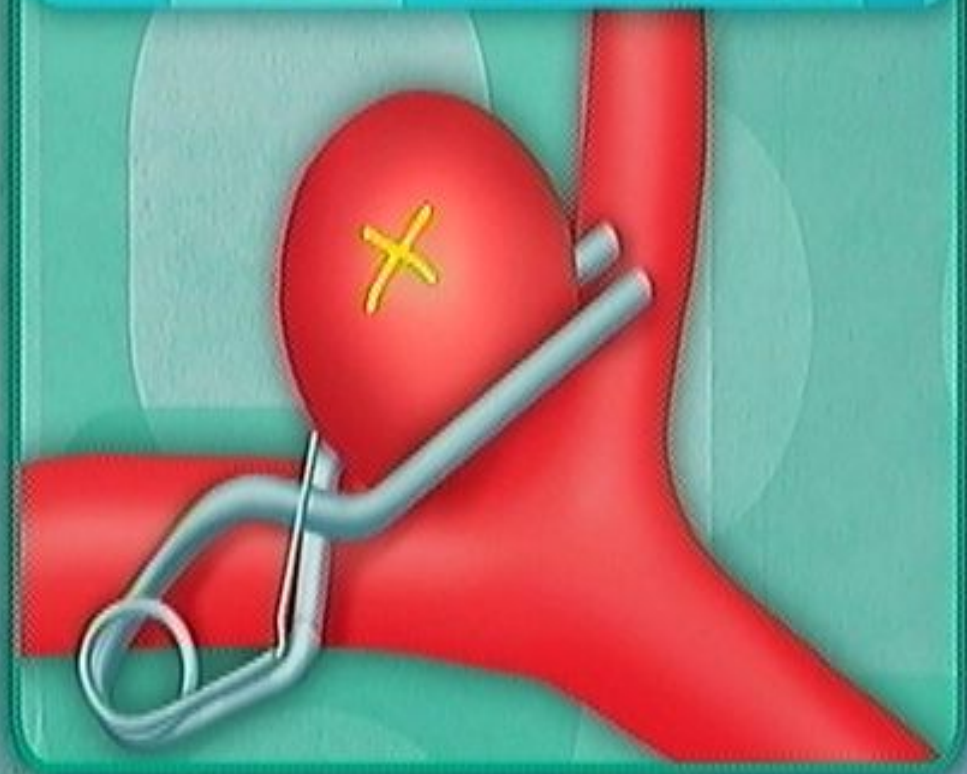
03

内膜剥离术



ステント留置術

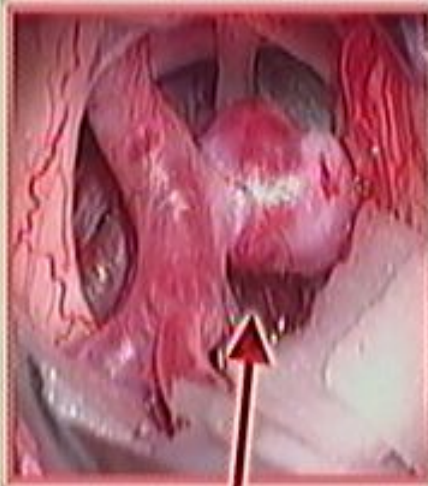
# クリッピング術





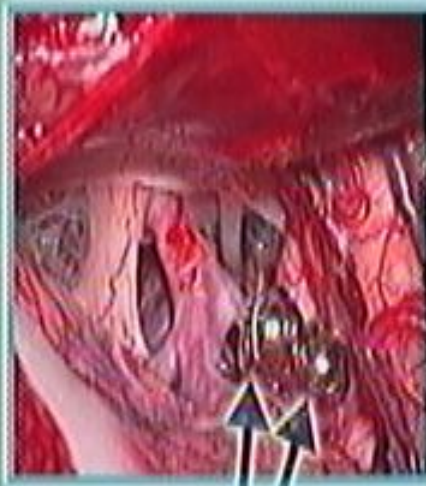
# クリッピング術

手術前



脳動脈りゅう

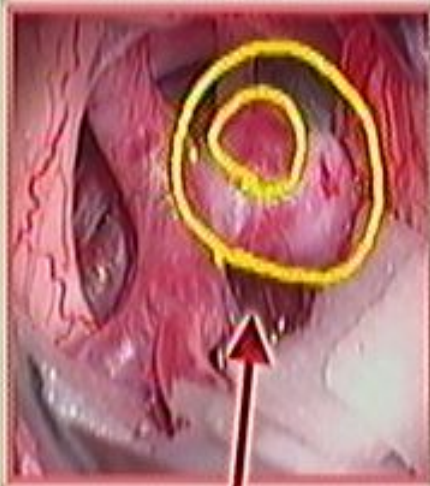手術後



クリップ

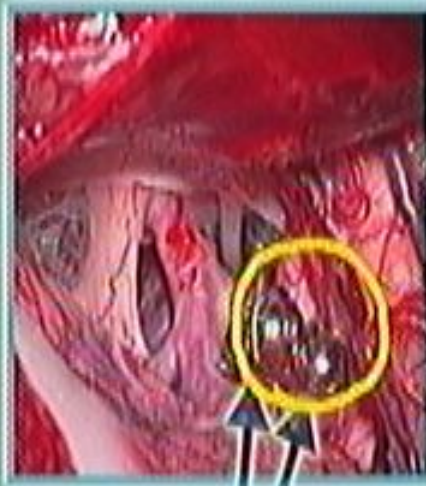
# クリッピング術

手術前




脳動脈りゅう

手術後



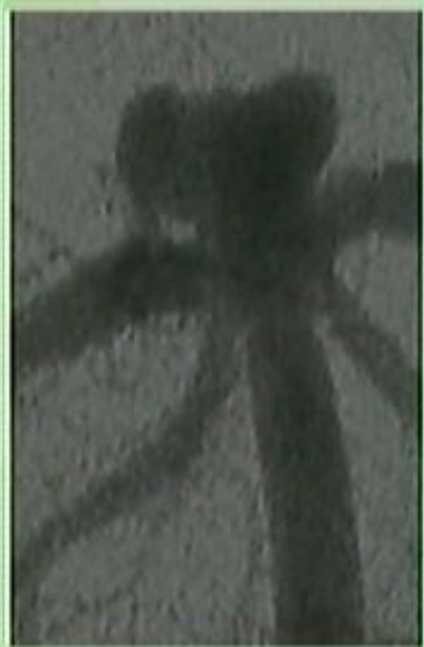クリップ

# 血管内治療



コイルそく栓術

# コイルそく栓術(血管造影)



# コイルそく栓術(血管造影)



## 脳ドックで見つかる病変

症状を出していない

▣ 脳動脈りゅう

▣ けい動脈  
閉そく・狭さく

▣ 脳動脈  
閉そく・狭さく など



脳動脈瘤を持っている人で注意が必要な人

動脈瘤の大きさが5ミリ以上

動脈瘤の形がいびつなもの

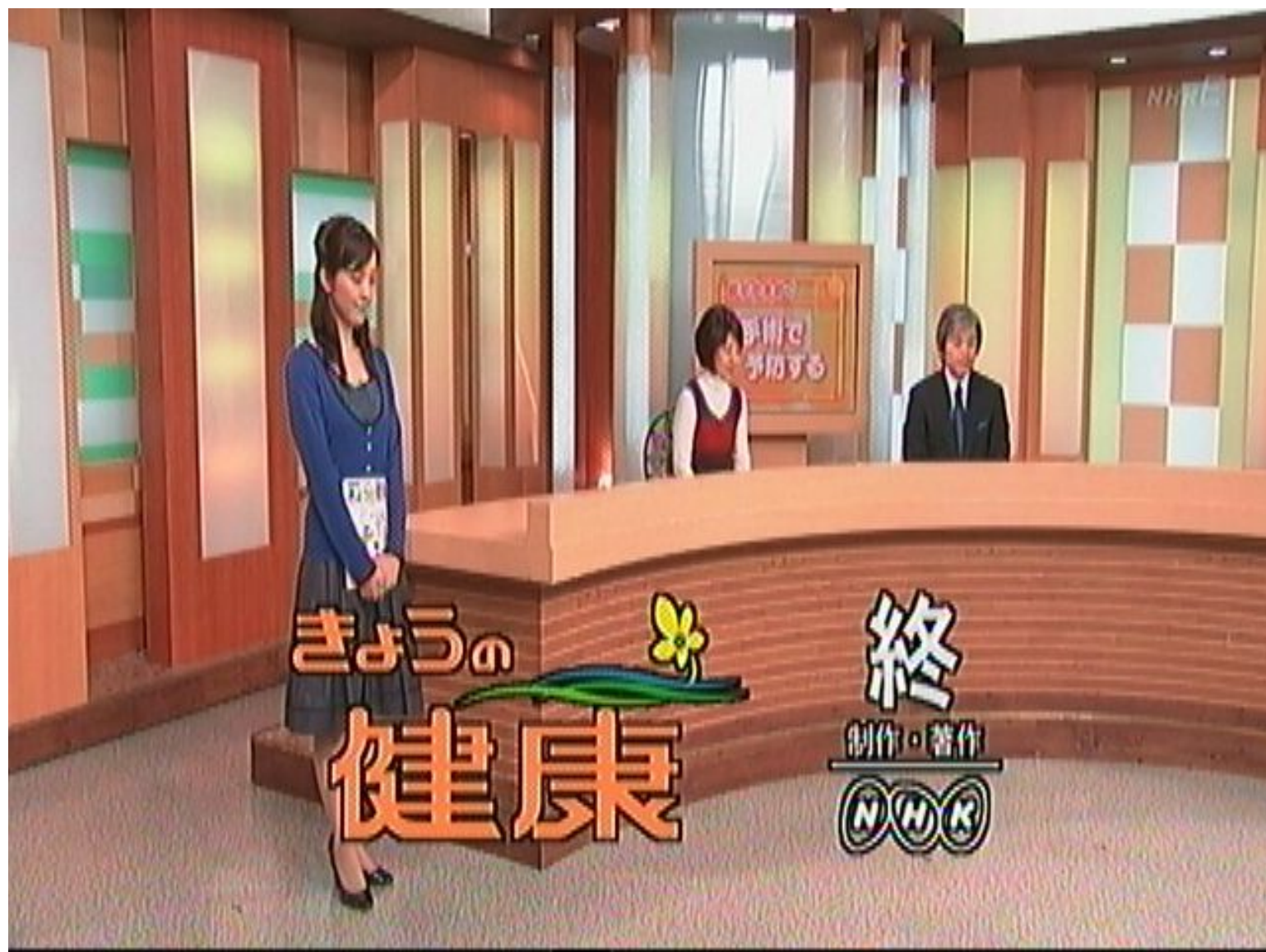喫煙している人

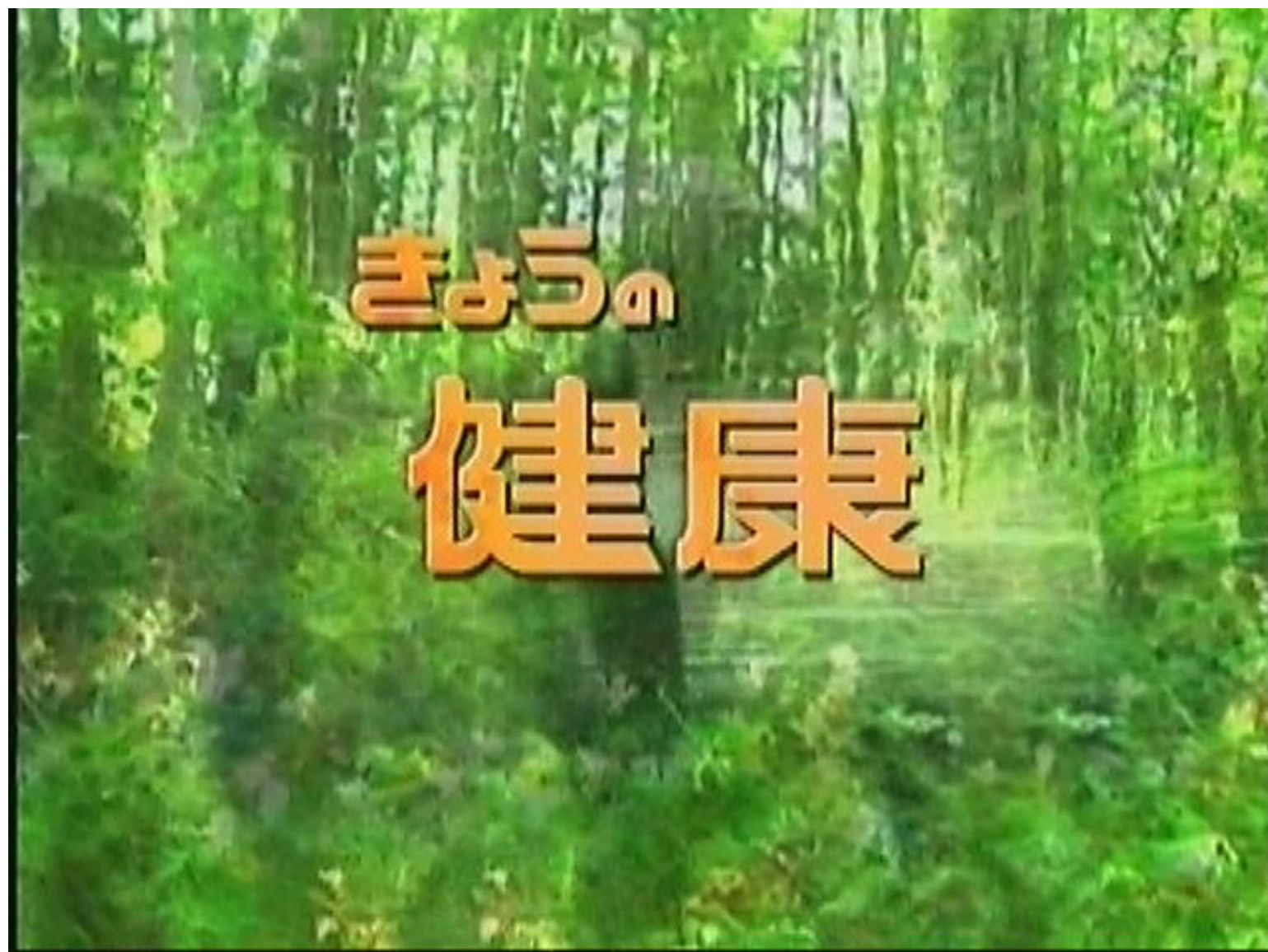高血圧の人

家族歴のある人



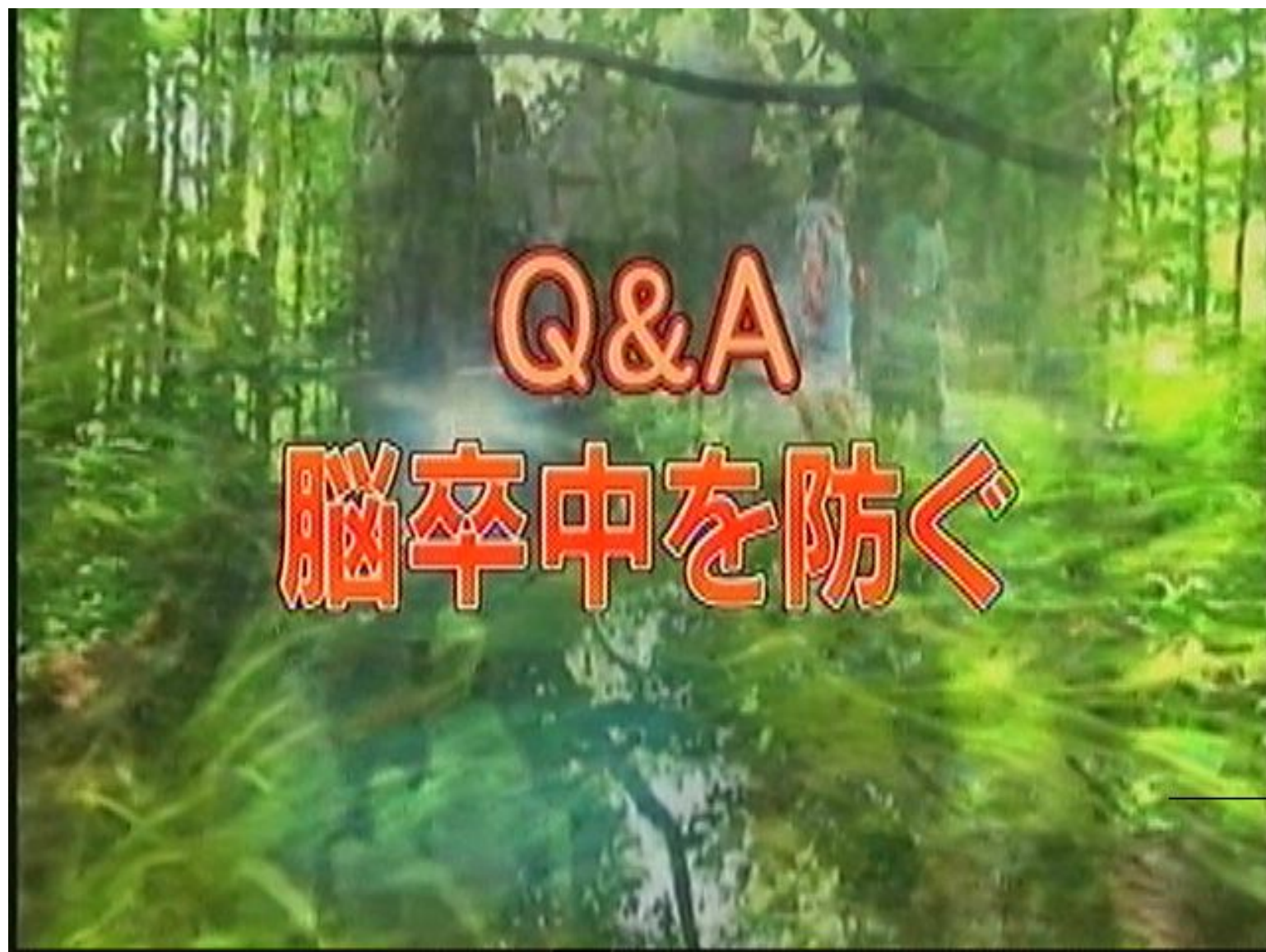





まよしの

健康



Q&A

脳卒中を防ぐ

Q&A

脳卒中を防ぐ

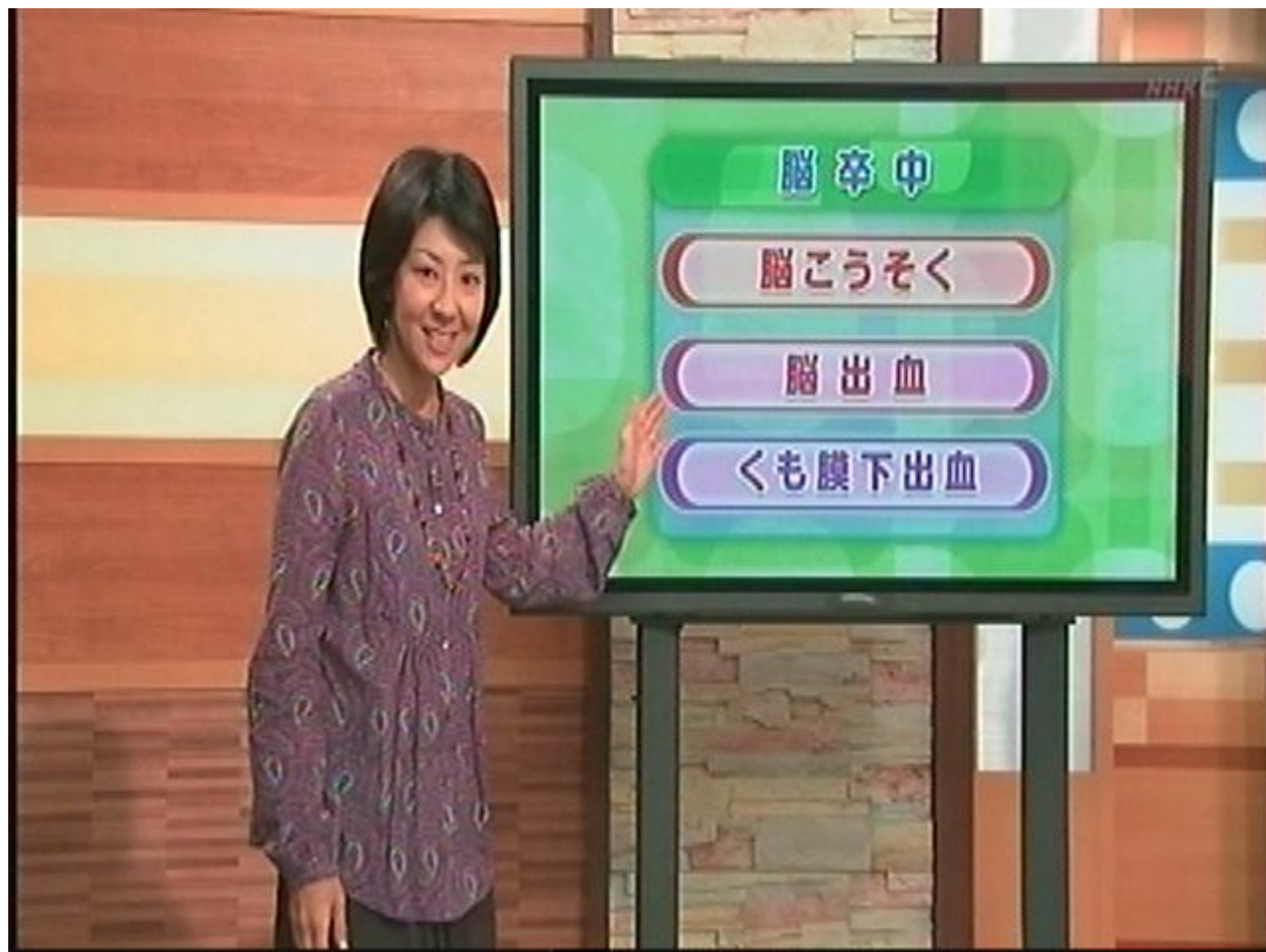久田直子

脳卒中

脳こうそく

脳出血

くも膜下出血



# 脳卒中

脳こうそく

脳出血

くも膜下出血



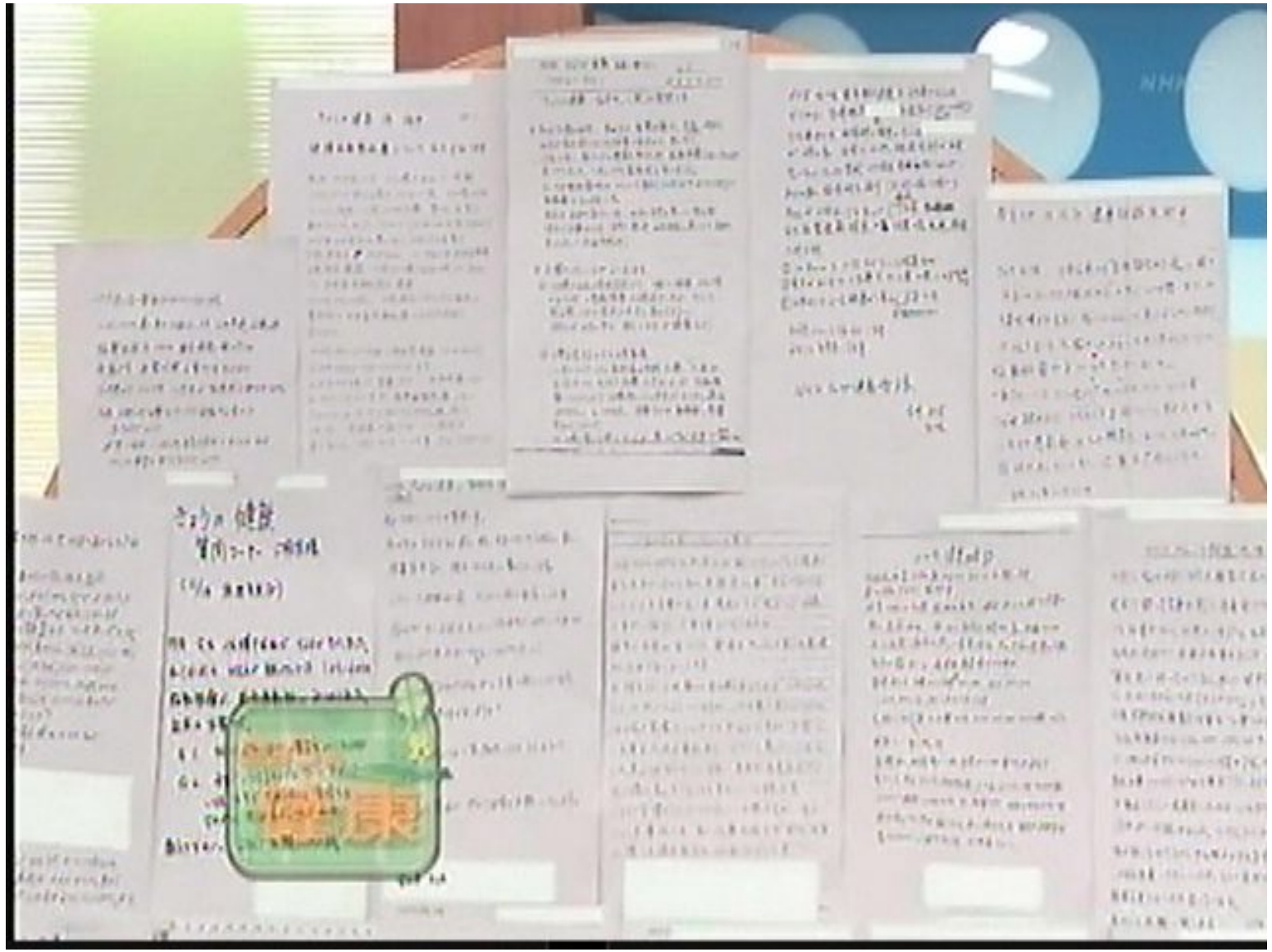
脳卒中

脳こうそく

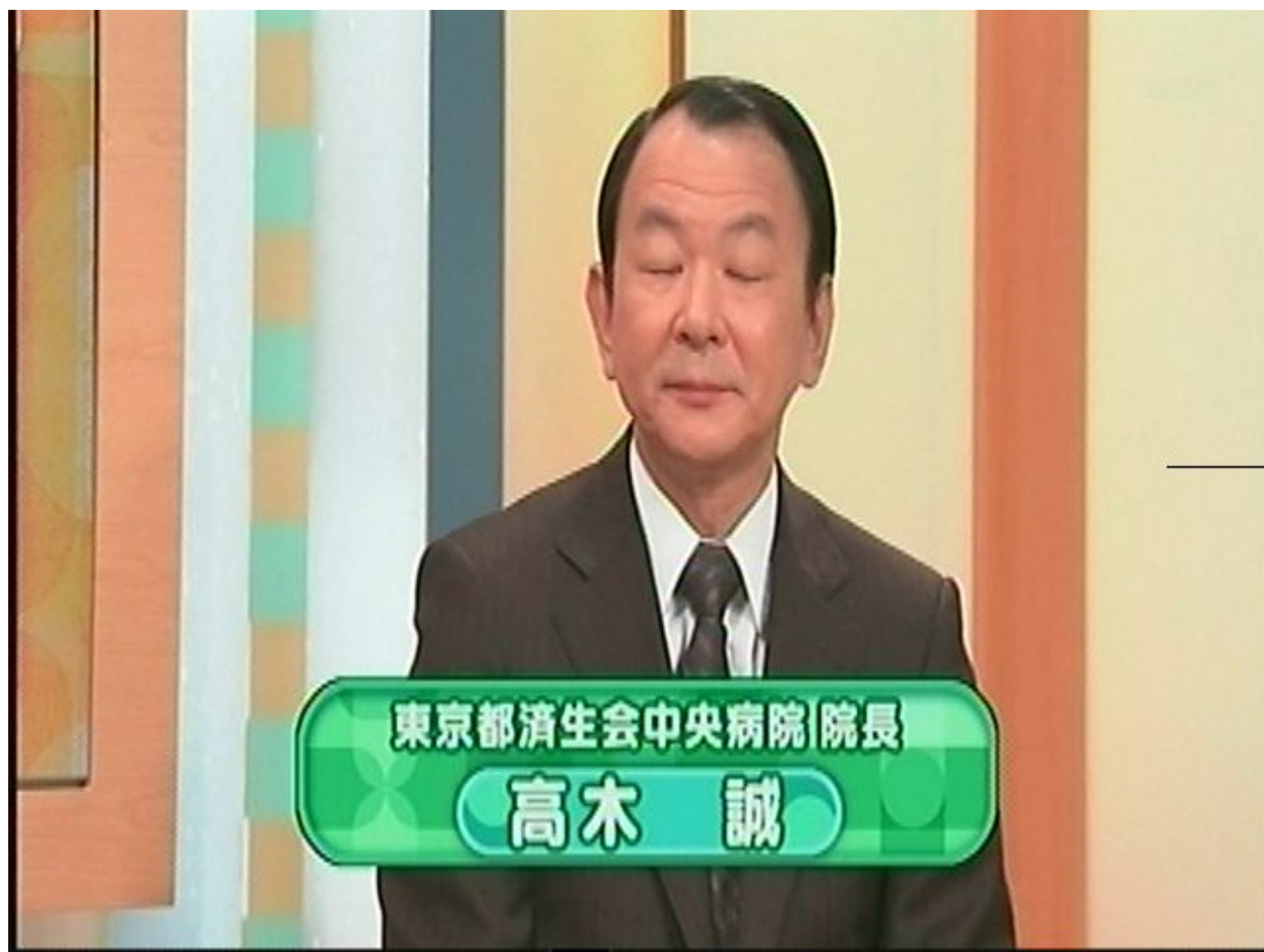脳出血

くも膜下出血

脳動脈瘤





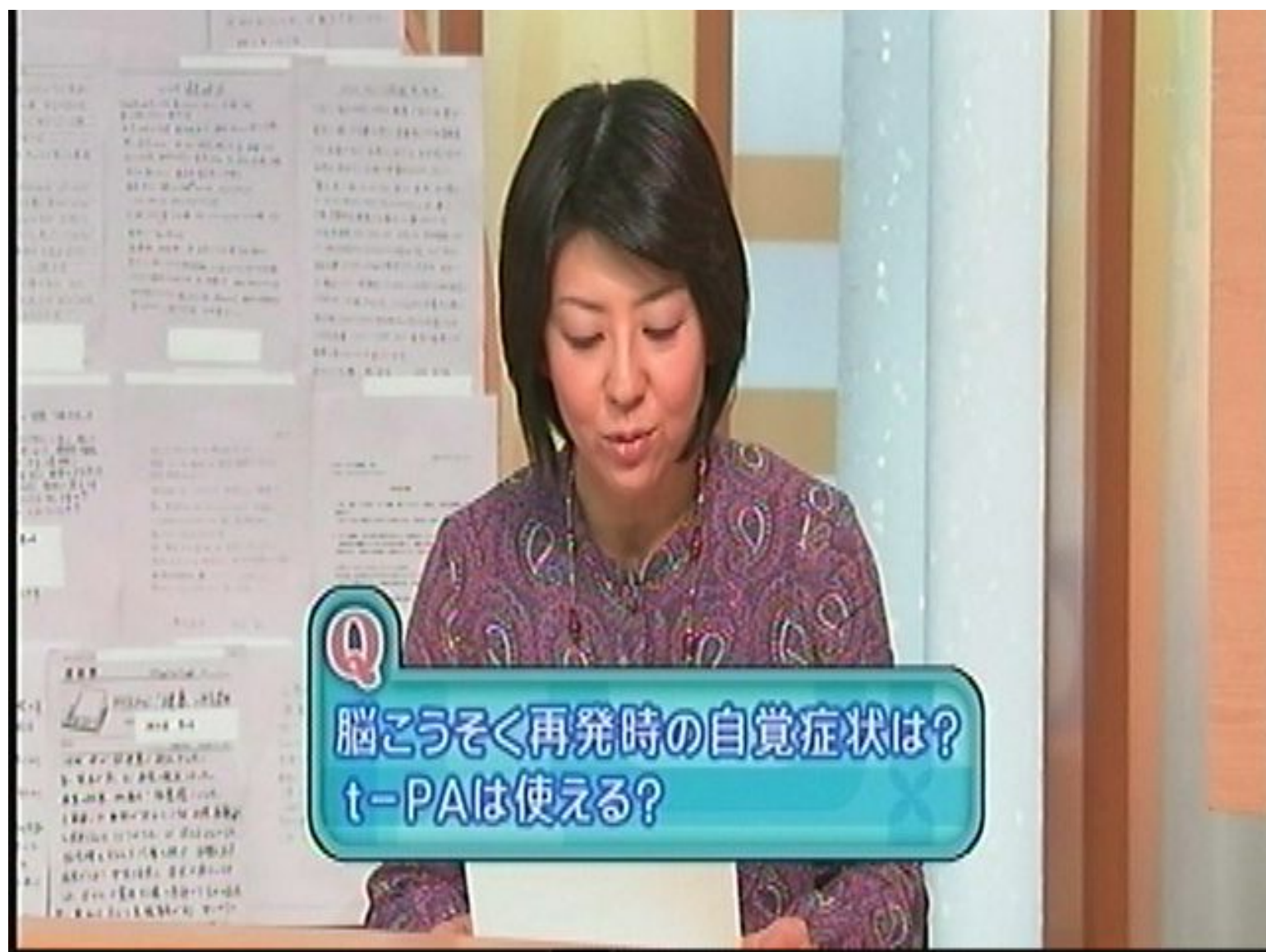


東京都済生会中央病院院長

高木 誠



脳こうそくで経過観察中  
薬を使っていないが大丈夫？



脳こうそく再発時の自覚症状は？  
t-PAは使える？

## 脳こうそく の自覚症状

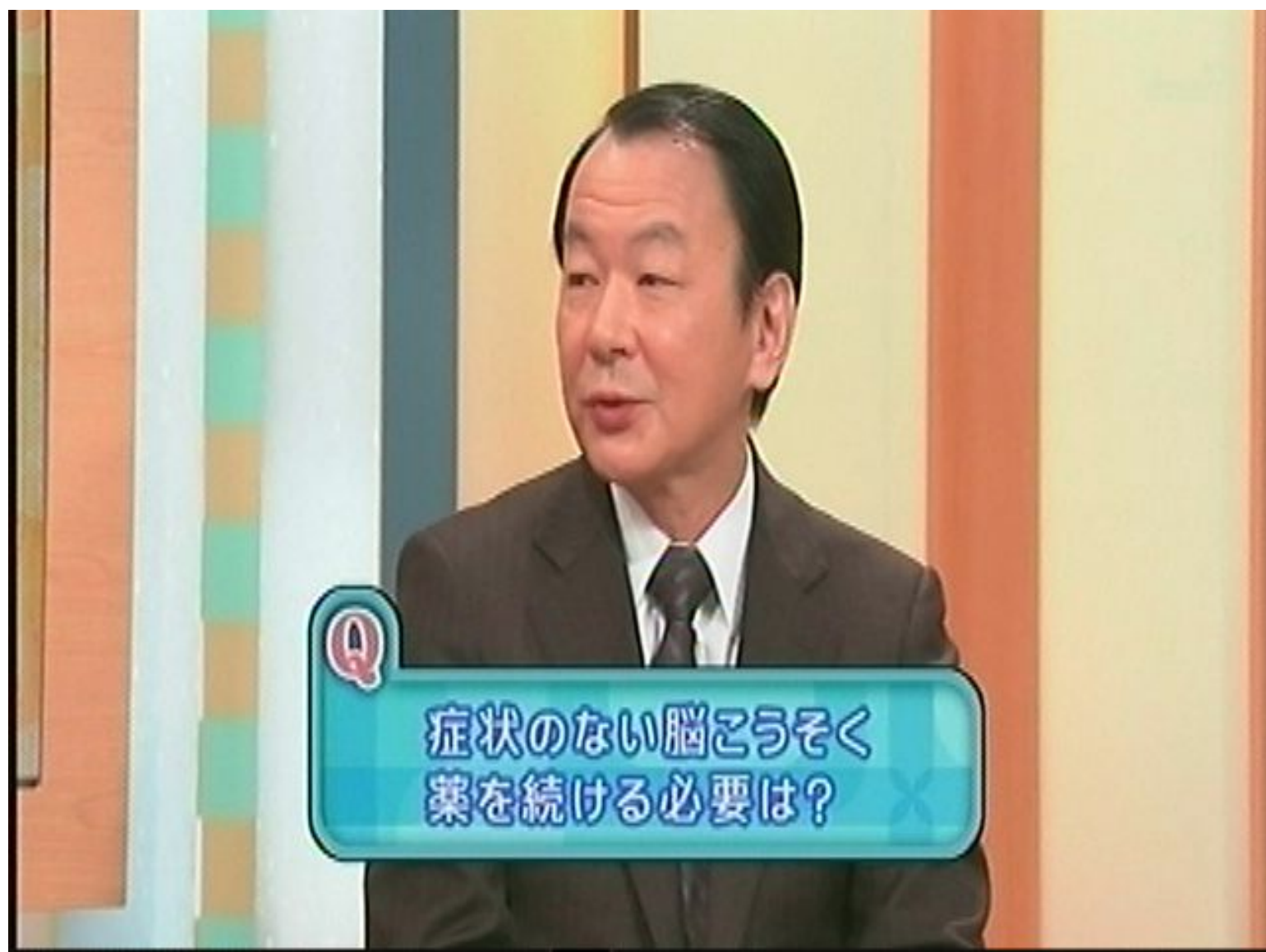●片側のまひ・しびれ

●言語障害

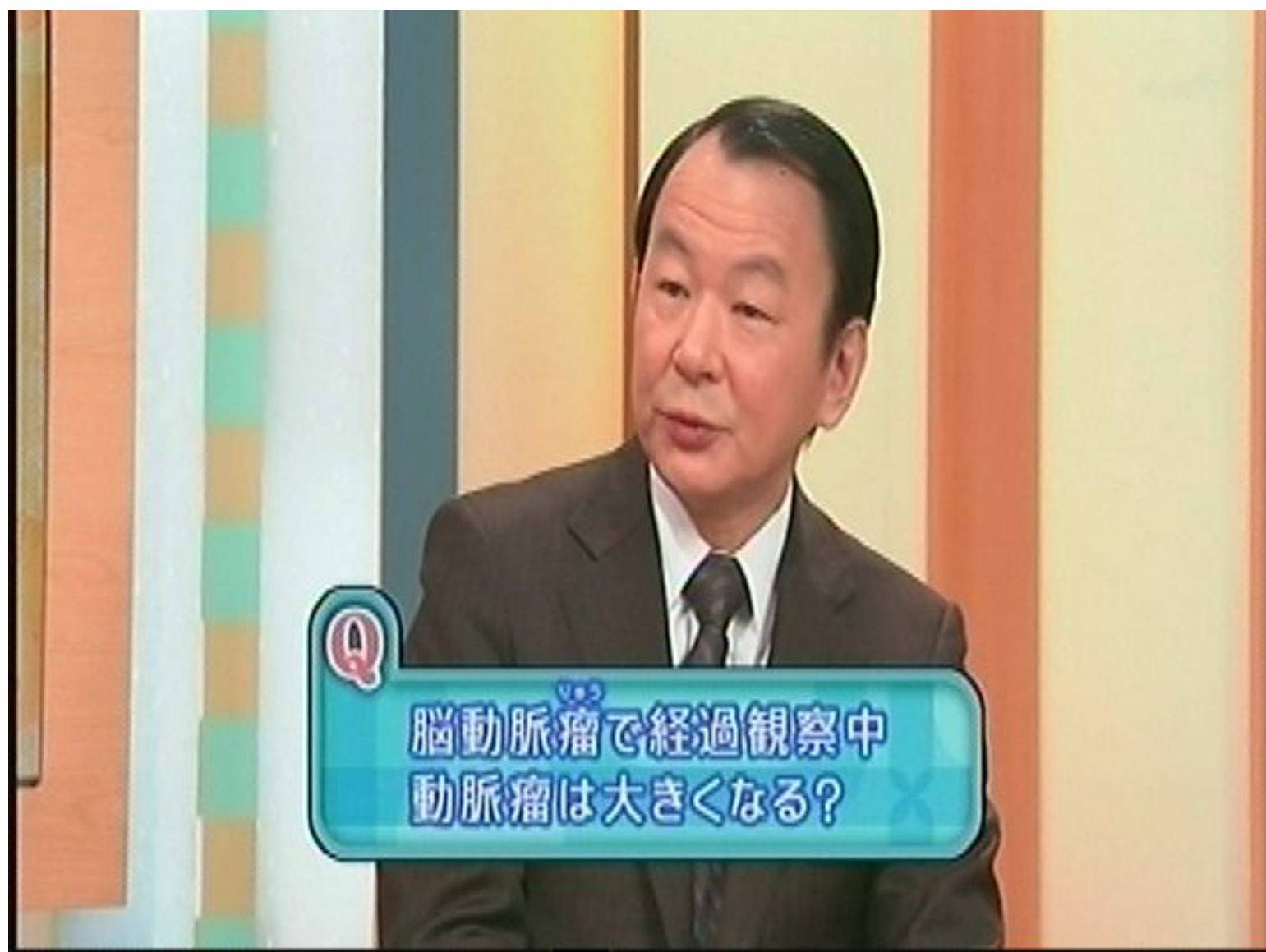●めまい・ふらつき

●目の症状





症状のない脳こうそく  
薬を続ける必要は？



Q

脳動脈瘤で経過観察中  
動脈瘤は大きくなる？

脳動脈瘤<sup>りゅう</sup> 注意が必要な場合

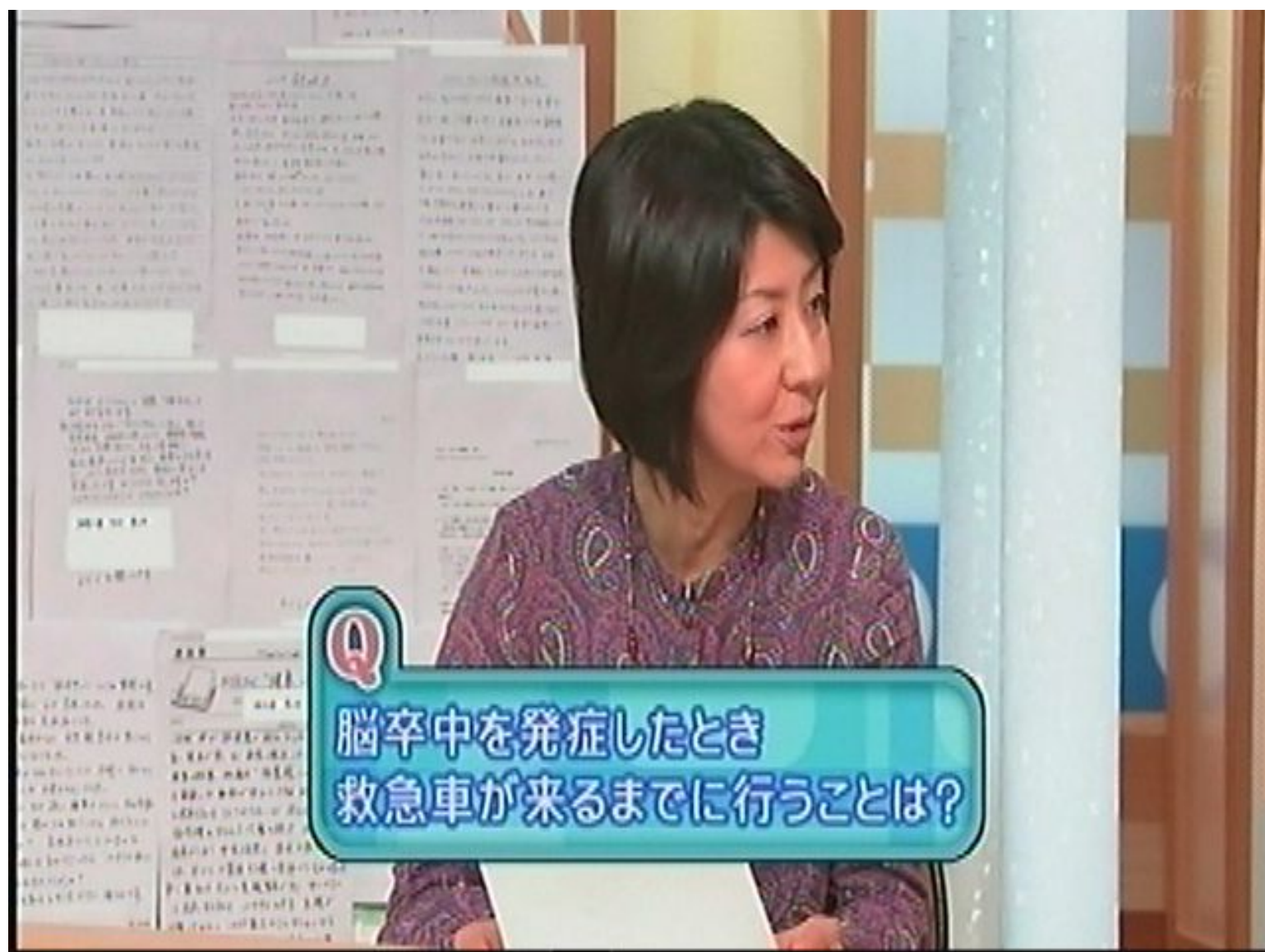○ 大きさが約5ミリ以上 ○

○ 形がいびつ ○

○ 喫煙している人 ○

○ 高血圧の人 ○

○ 家族歴がある人 ○



Q  
脳卒中を発症したとき  
救急車来るまでに行うことは？



# 救急車を待つ間

楽な姿勢



衣服をゆるめる

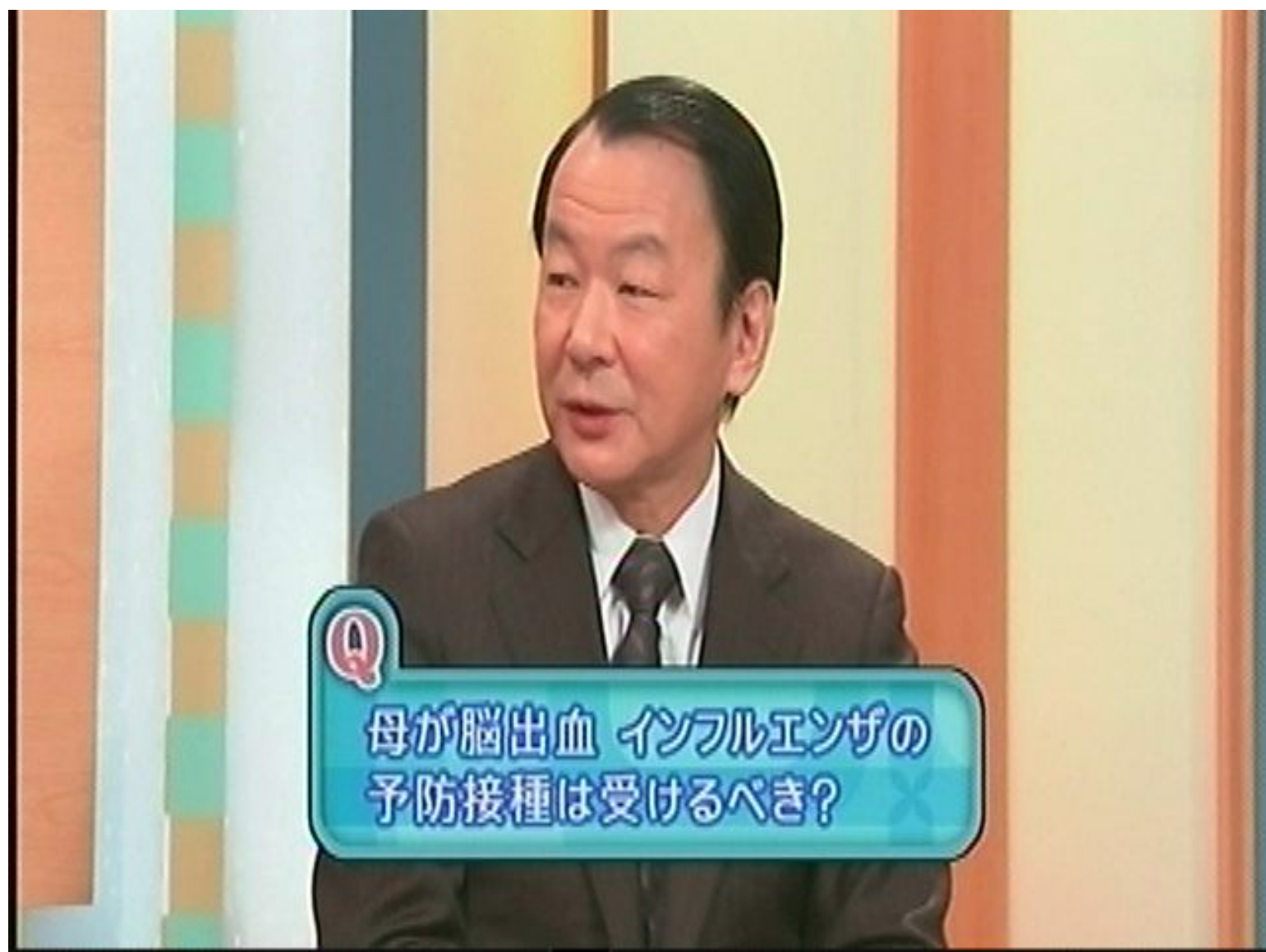吐き気→横向き

まひ側を上

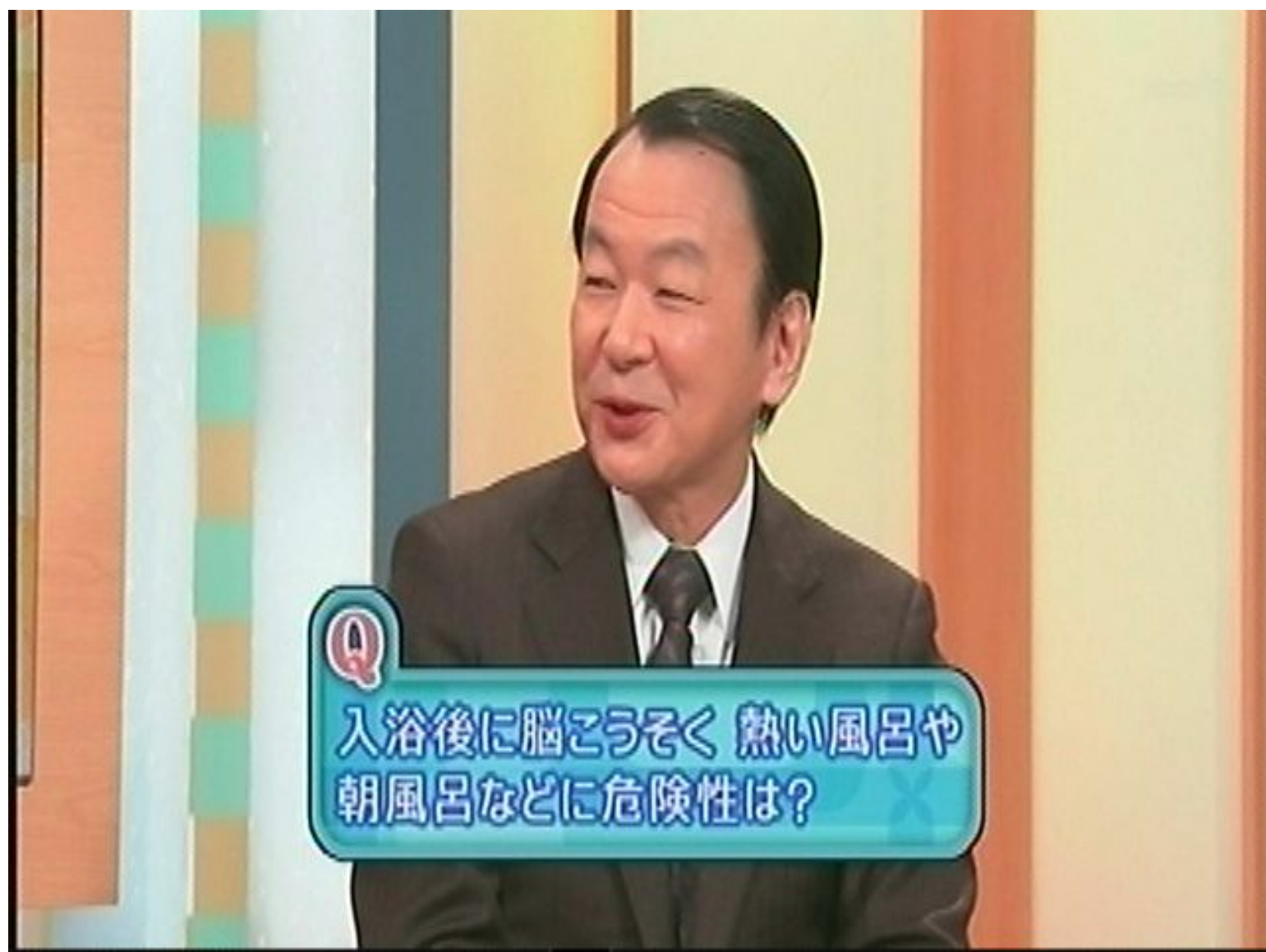

Q

脳卒中を発症したとき  
救急車来るまでに行うことは？



母が脳出血 インフルエンザの  
予防接種は受けるべき？

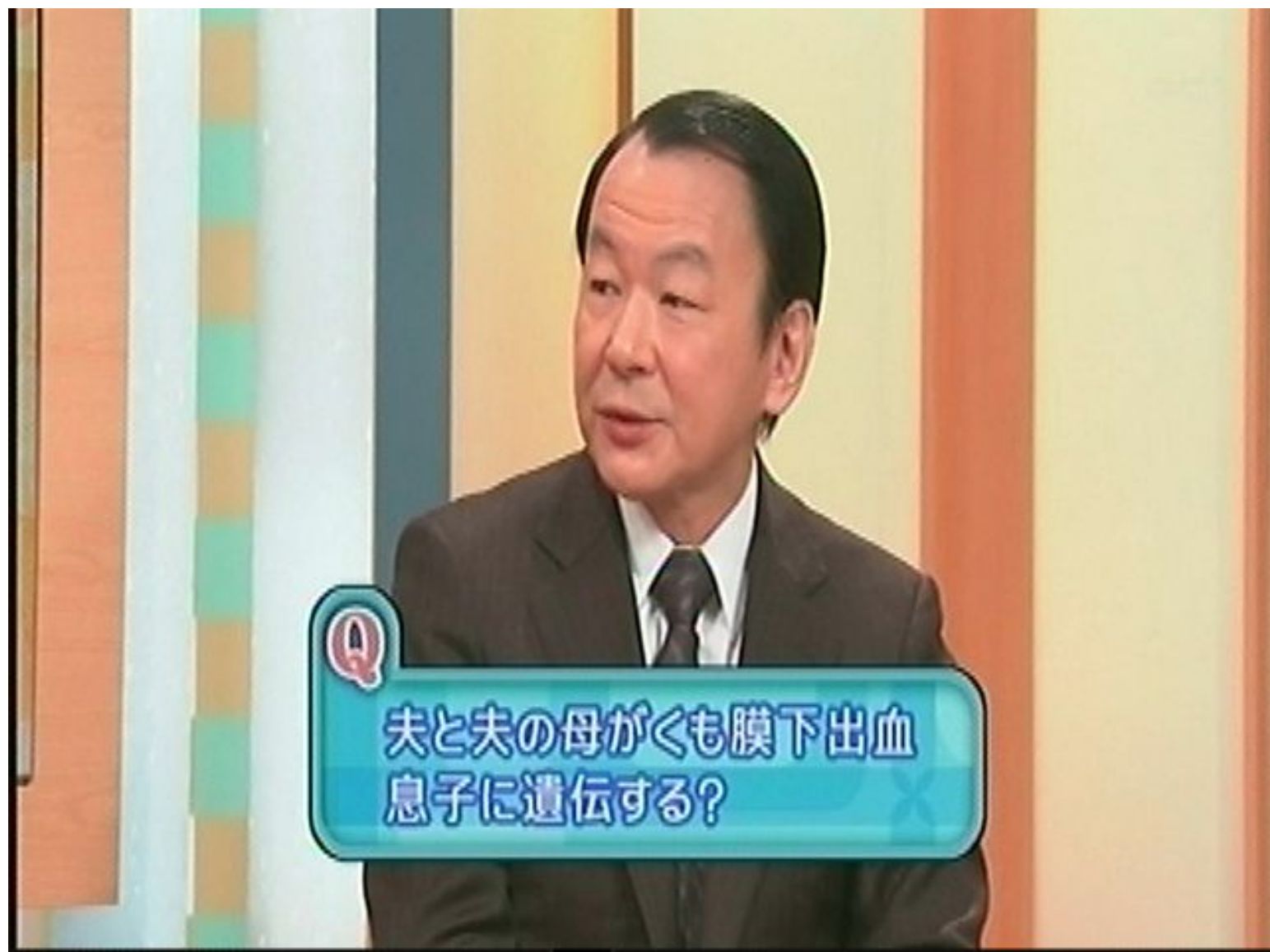

Q

入浴後に脳こうそく 熱い風呂や  
朝風呂などに危険性は？



1か月前に脳出血  
ゴルフやスキーはしてもよい？



Q

夫と夫の母がくも膜下出血  
息子に遺伝する？



書店にない場合は

NHK出版 0570-000-321

