

ここが聞きたい!

ASK THE DOCTORS

名医に



ここがしたい!

ASK THE EXPERTS

和雄に

乙葉

古屋和雄

ここが聞きたい!

DOCTORS

名に

患者代理人

胃がん

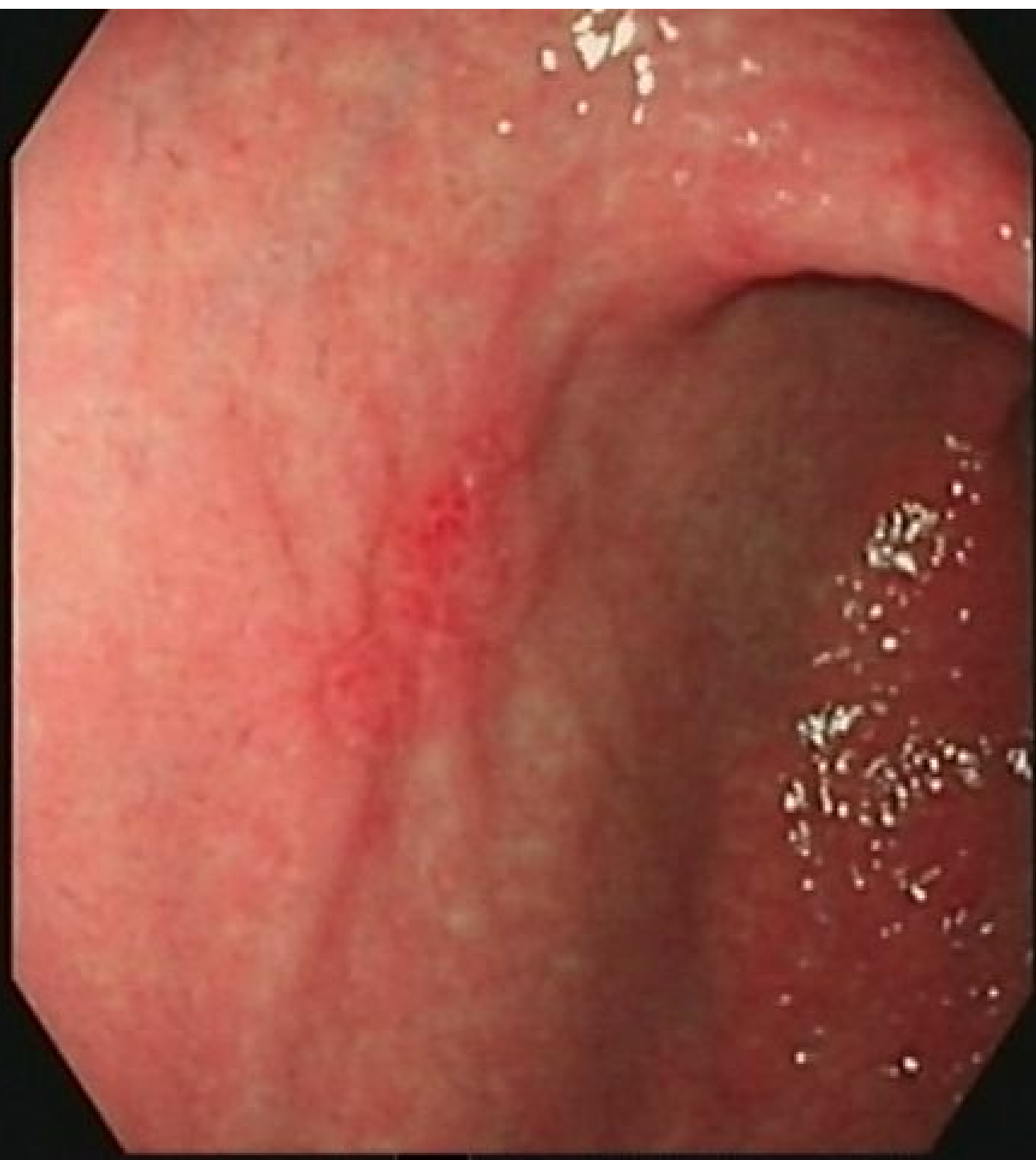

内閣府  
小野格之

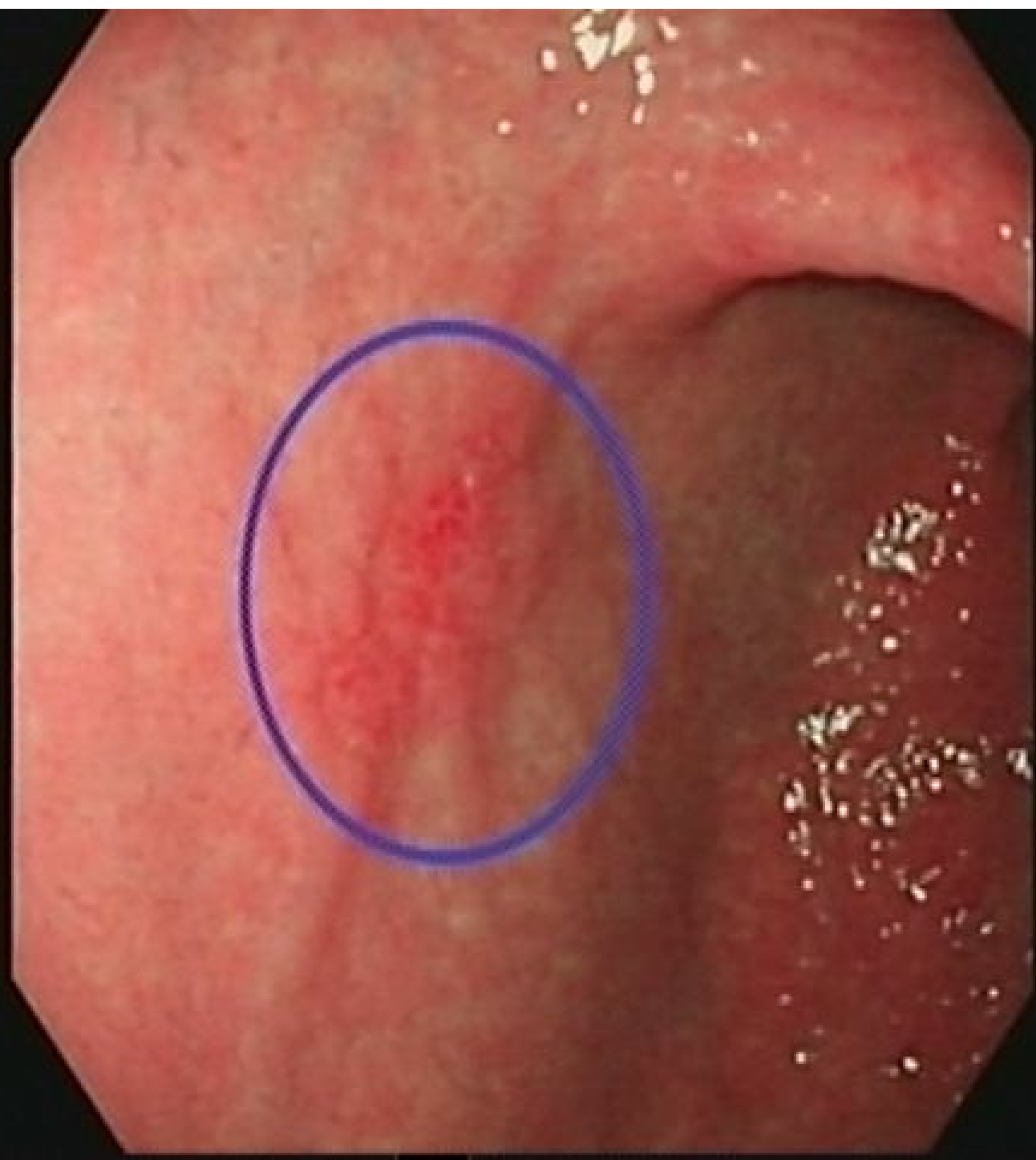
内閣府  
山崎

内閣府  
山崎

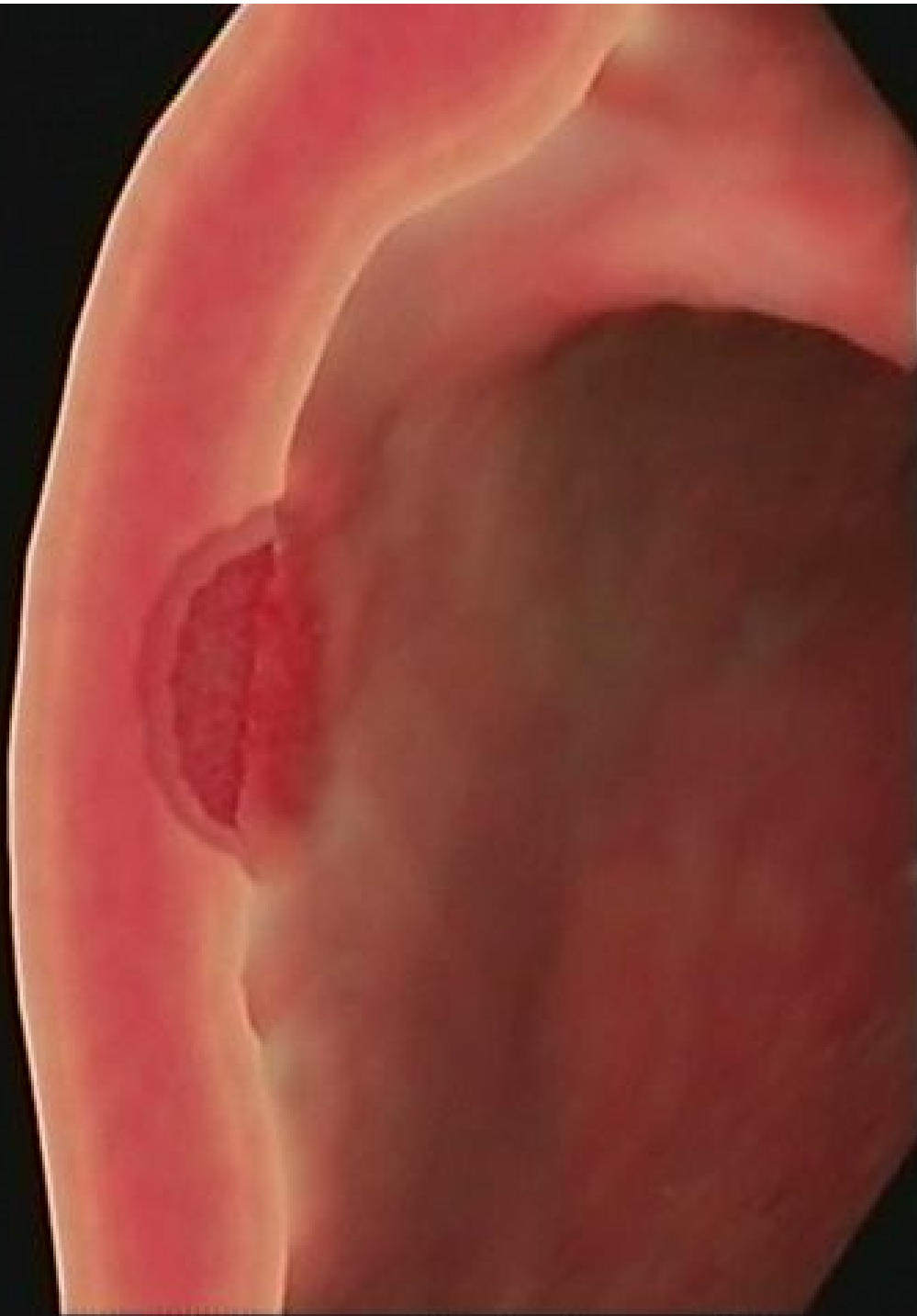
HHKE



HHKE

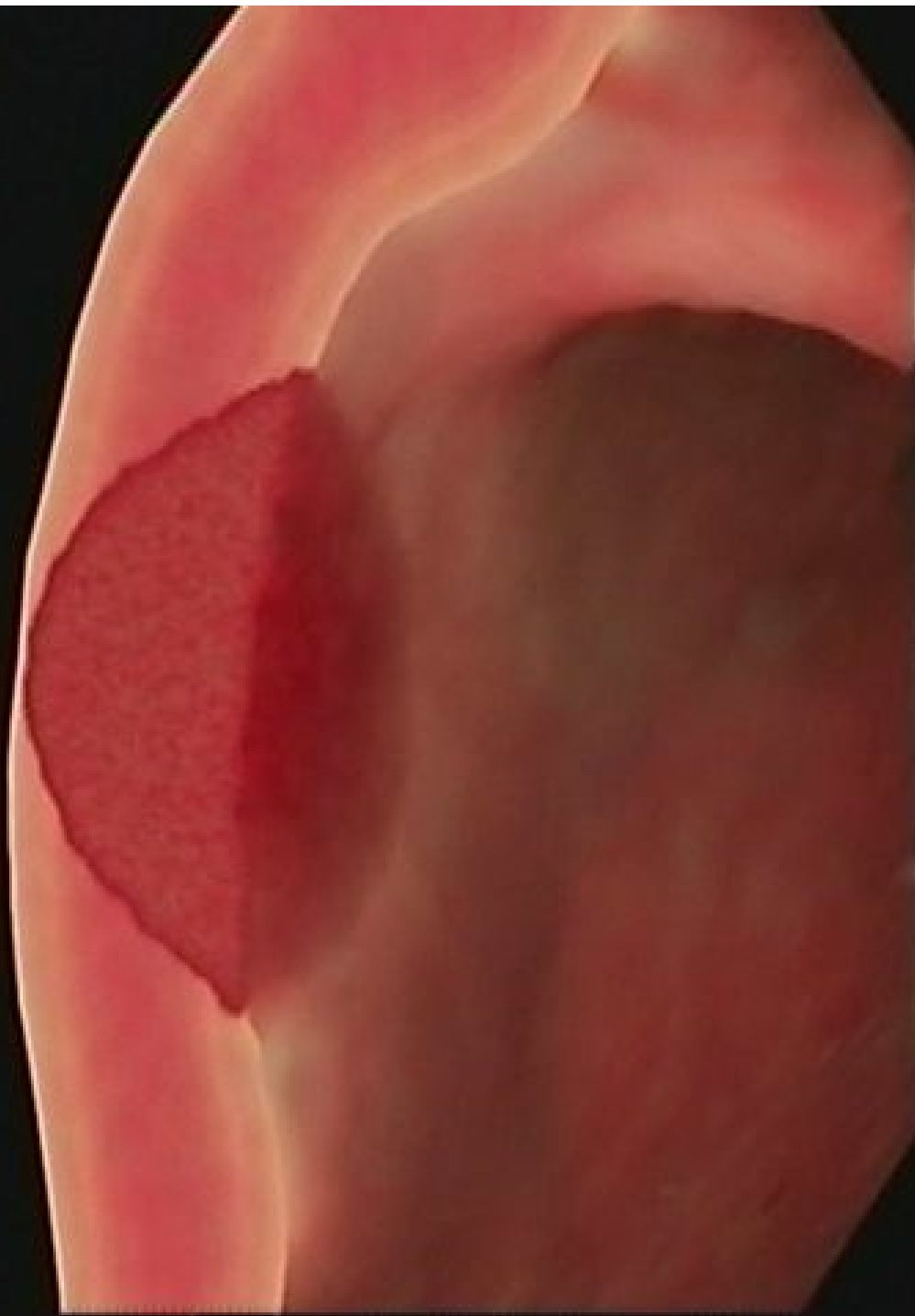


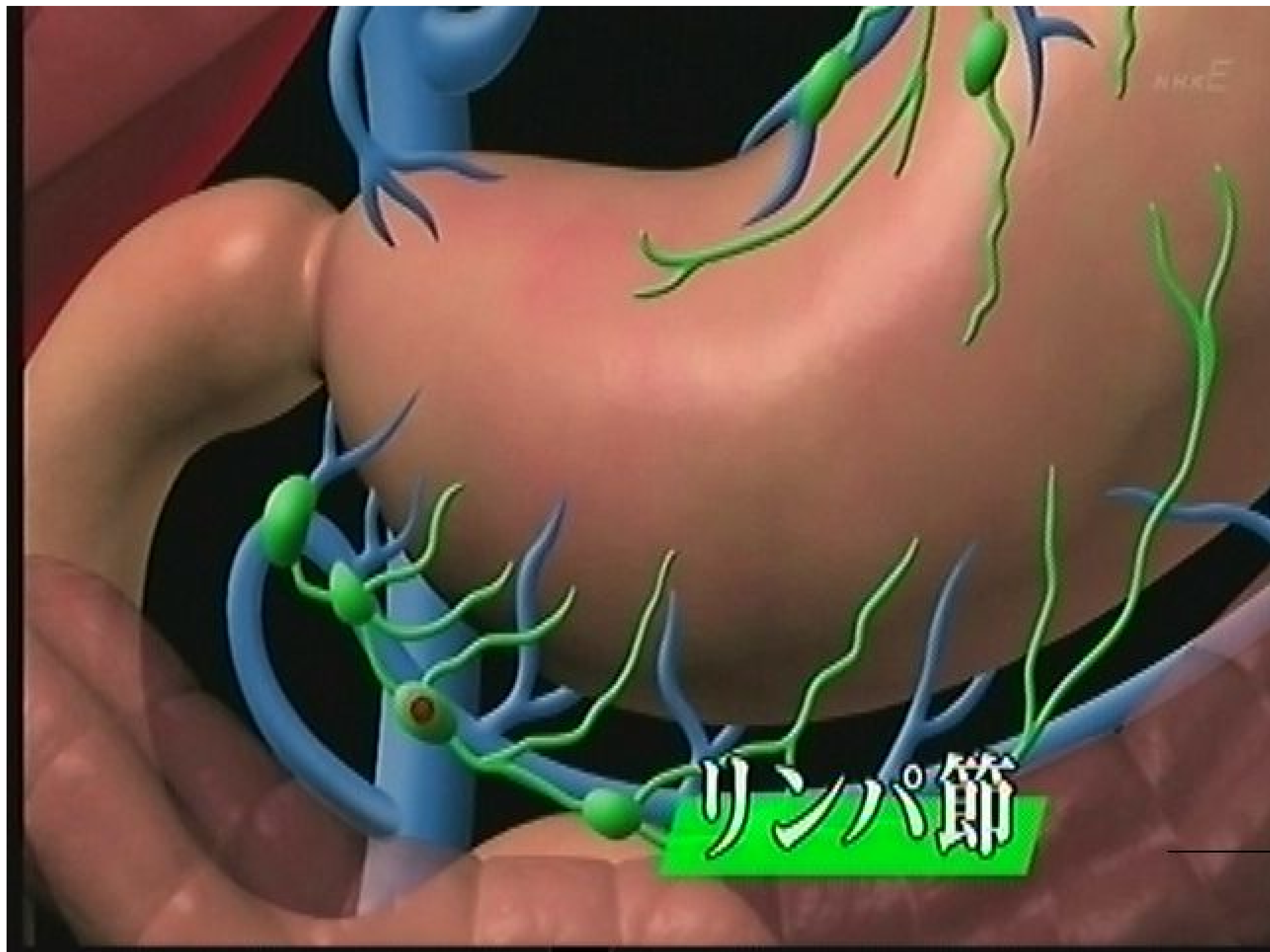ННКЕ



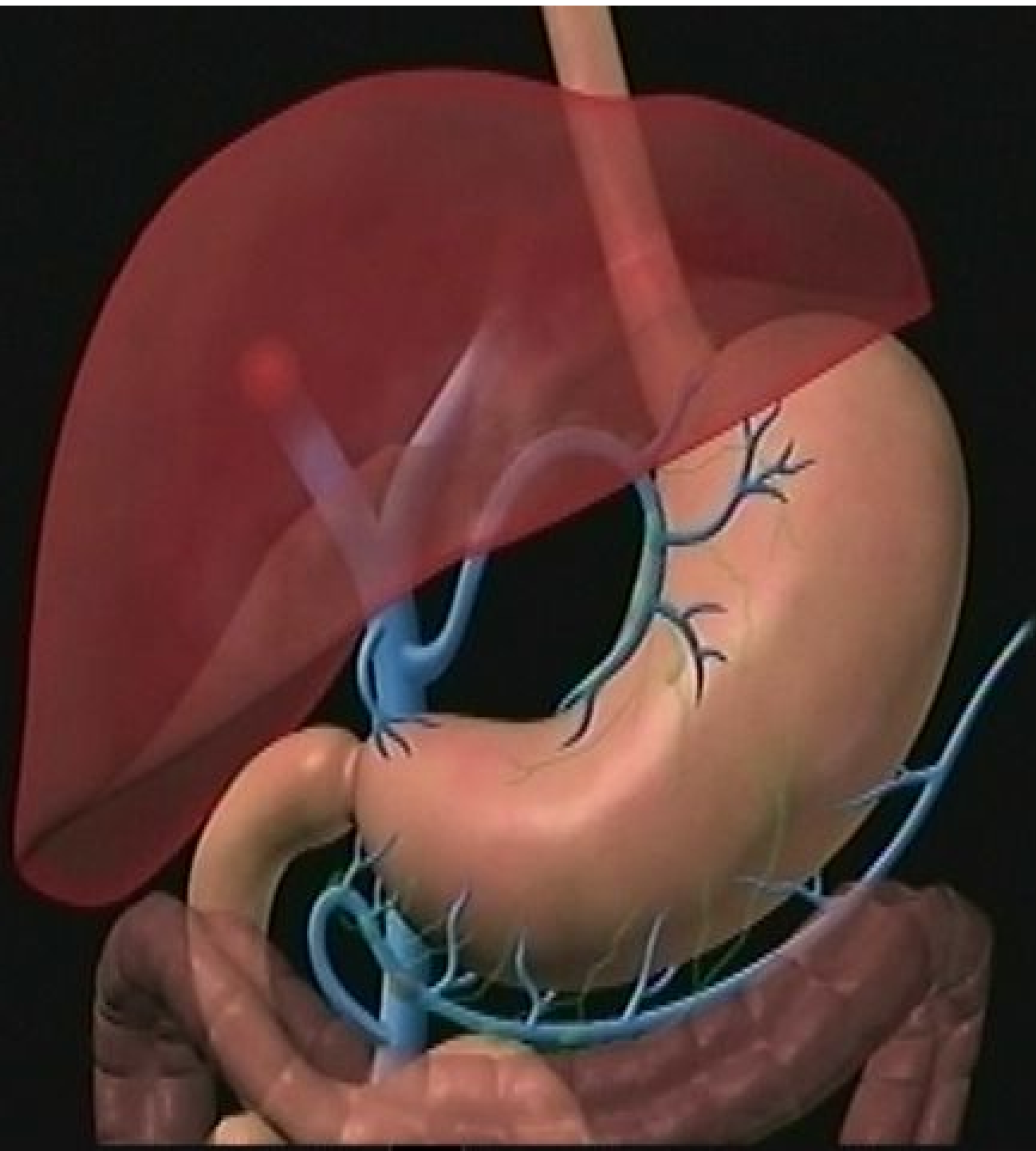


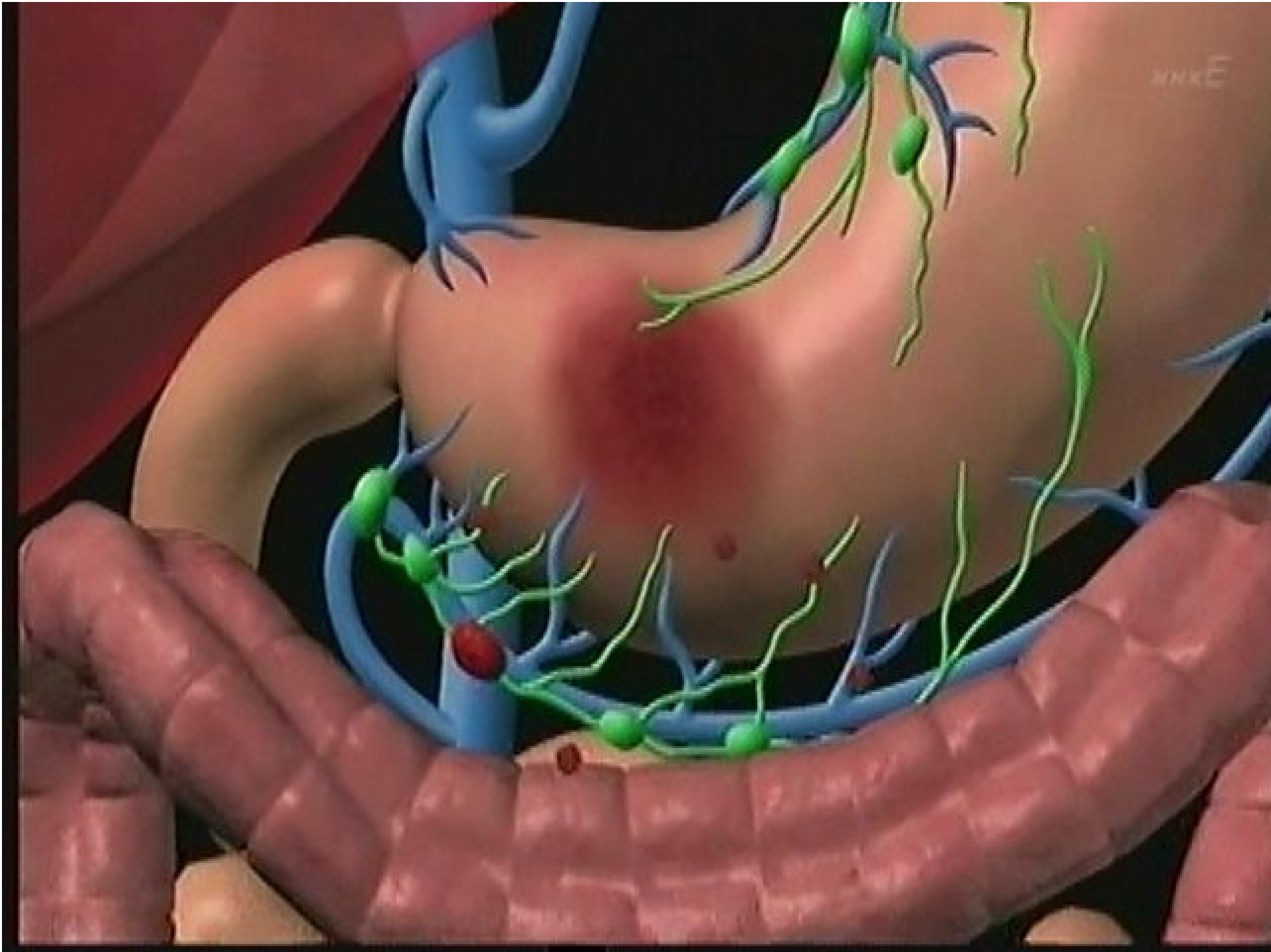
NHKE



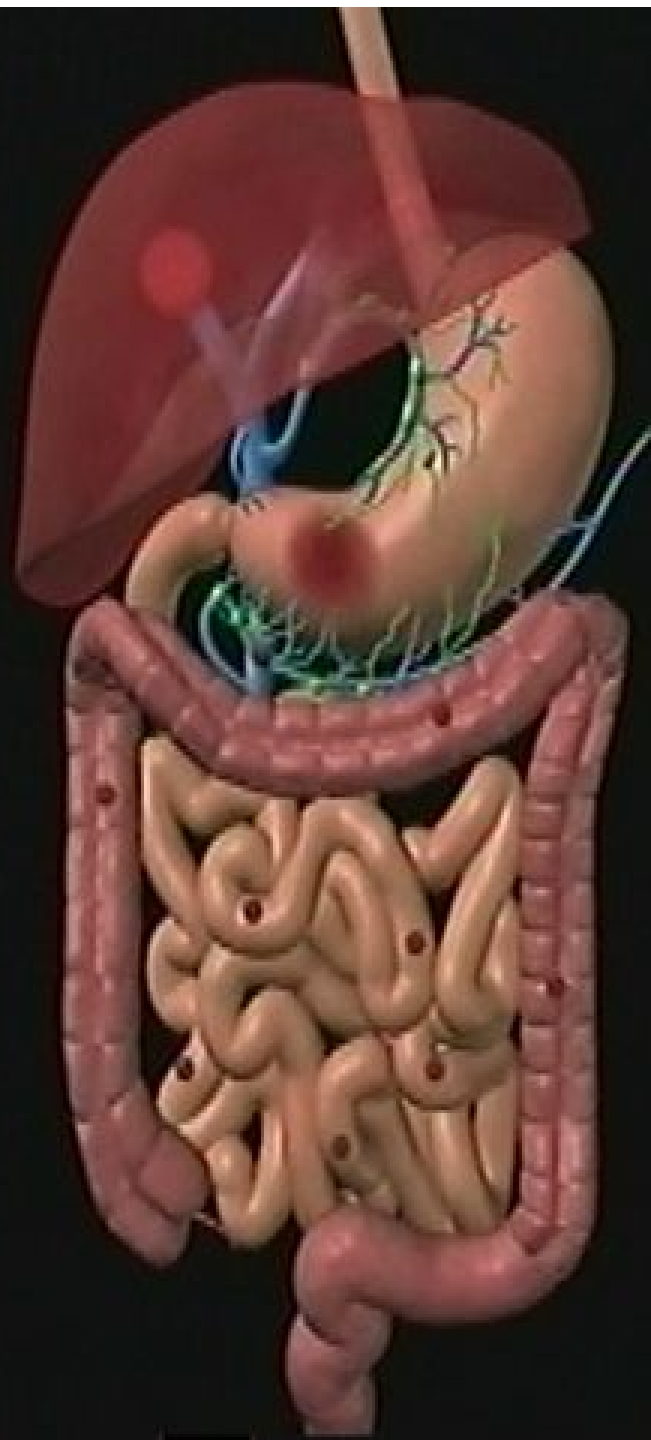


ННРЕ





ННКЕ





相談受付中

10月4日

胃がん

FAX 03-5454-9001

ホームページ [www.nhk.or.jp/kenko/](http://www.nhk.or.jp/kenko/)



潮香緒里

ここが聞きたい!

# 名医にQ 今日のメニュー

ここが聞きたい!

- ④ 内視鏡検査が辛い!
- ④ 胃を切ったあとが不安
- ④ 手術後にさらに抗がん剤?


マルチオピニオン

内視鏡? 手術?




胃癌治療ガイドライン

第2版  
2004年4月改訂  
[第2巻]



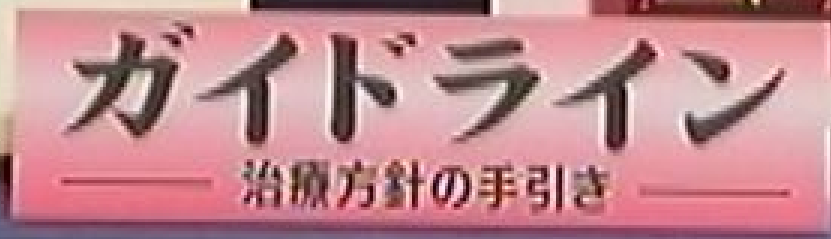胃がん治療 ガイドライン  
ガイドラインの解説  
胃がん治療ガイドラインの解説

第2版



ガイドライン

治療方針の手引き



# 胃がんの治療

早期

I

II

III

IV

進行

内視鏡  
治療

手術

抗がん剤治療



内視鏡治療

小野 裕之

県立静岡がんセンター 部長

外科手術

山口 俊晴

島研究会有明病院 消化器センター長

抗がん剤

室 圭

愛知県がんセンター中央病院 薬物療法部長











ここが聞きたい!

ASK THE DOCTORS



内視鏡検査が

つらい!

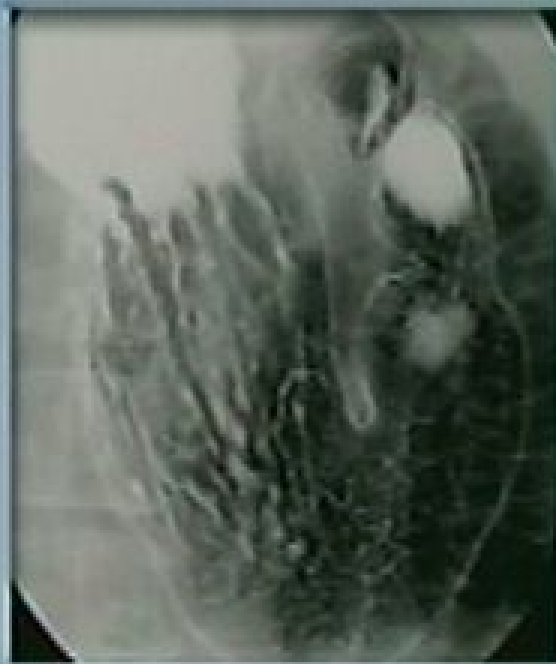# 胃がんの検査

胃X線検査

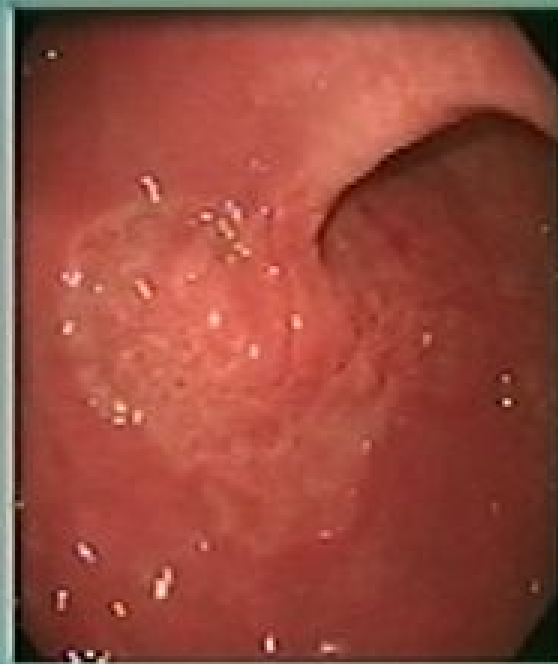ペプシノゲン検査

内視鏡検査

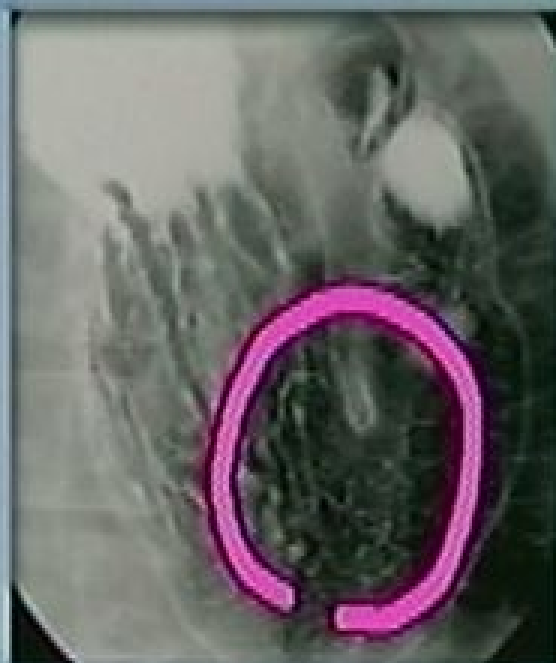



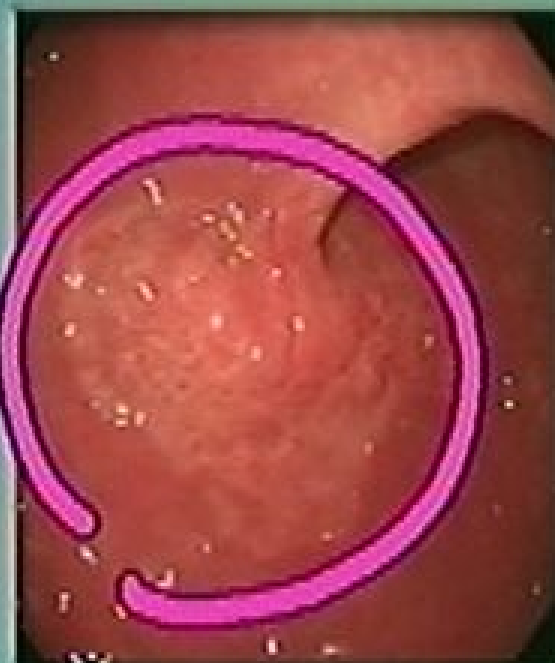胃X線検査



内視鏡検査



胃X線検査



内視鏡検査



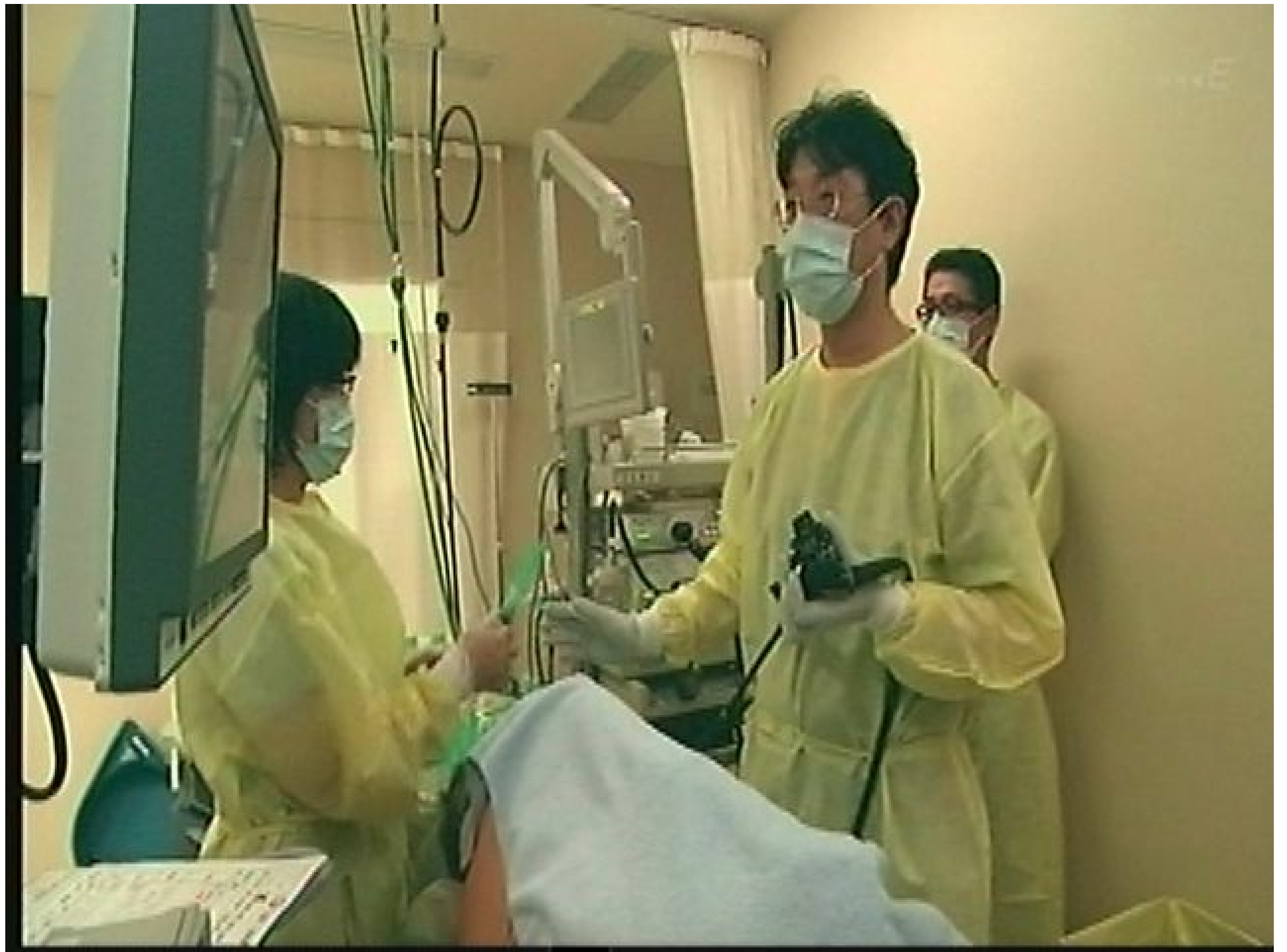www.E

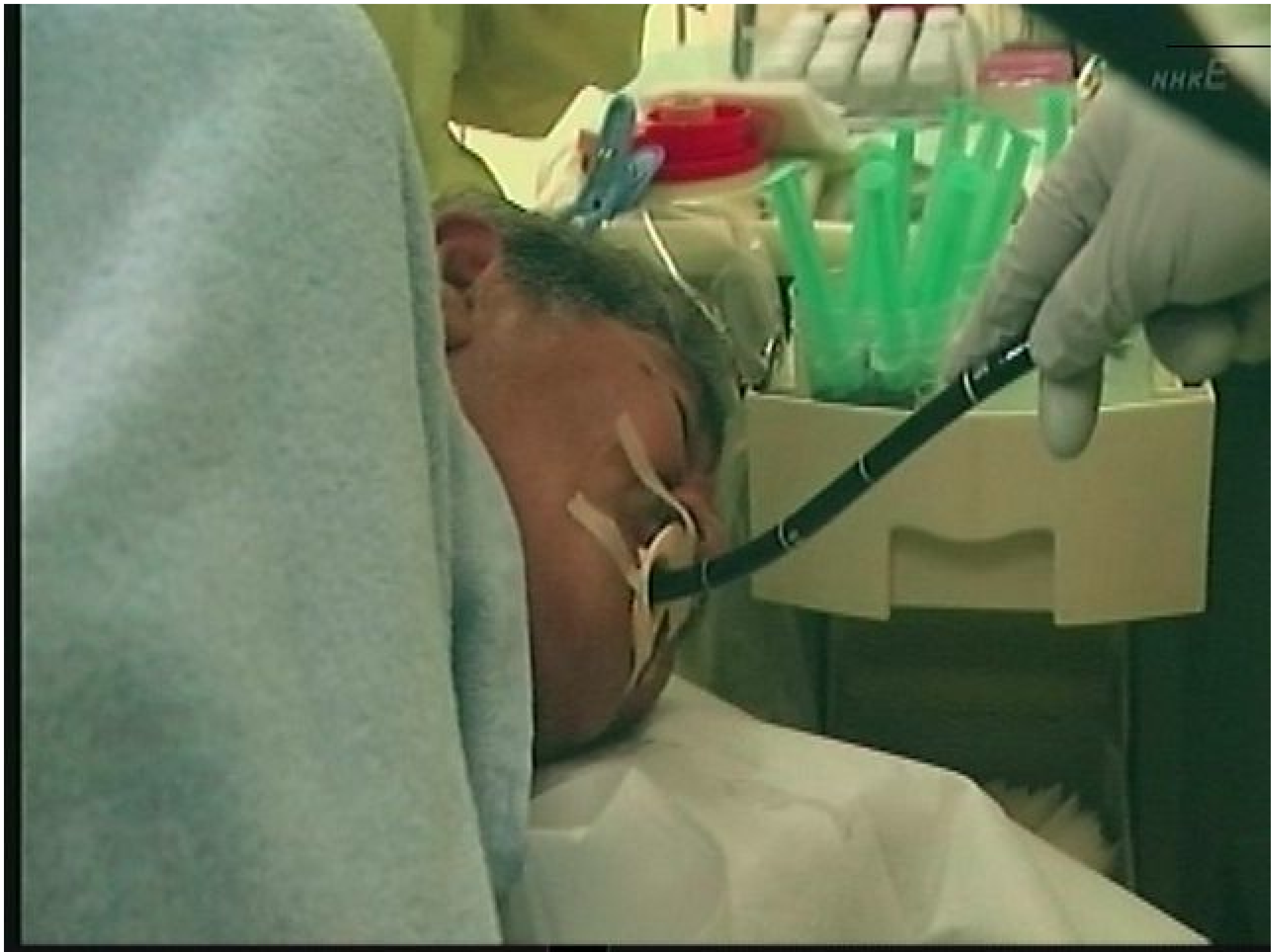

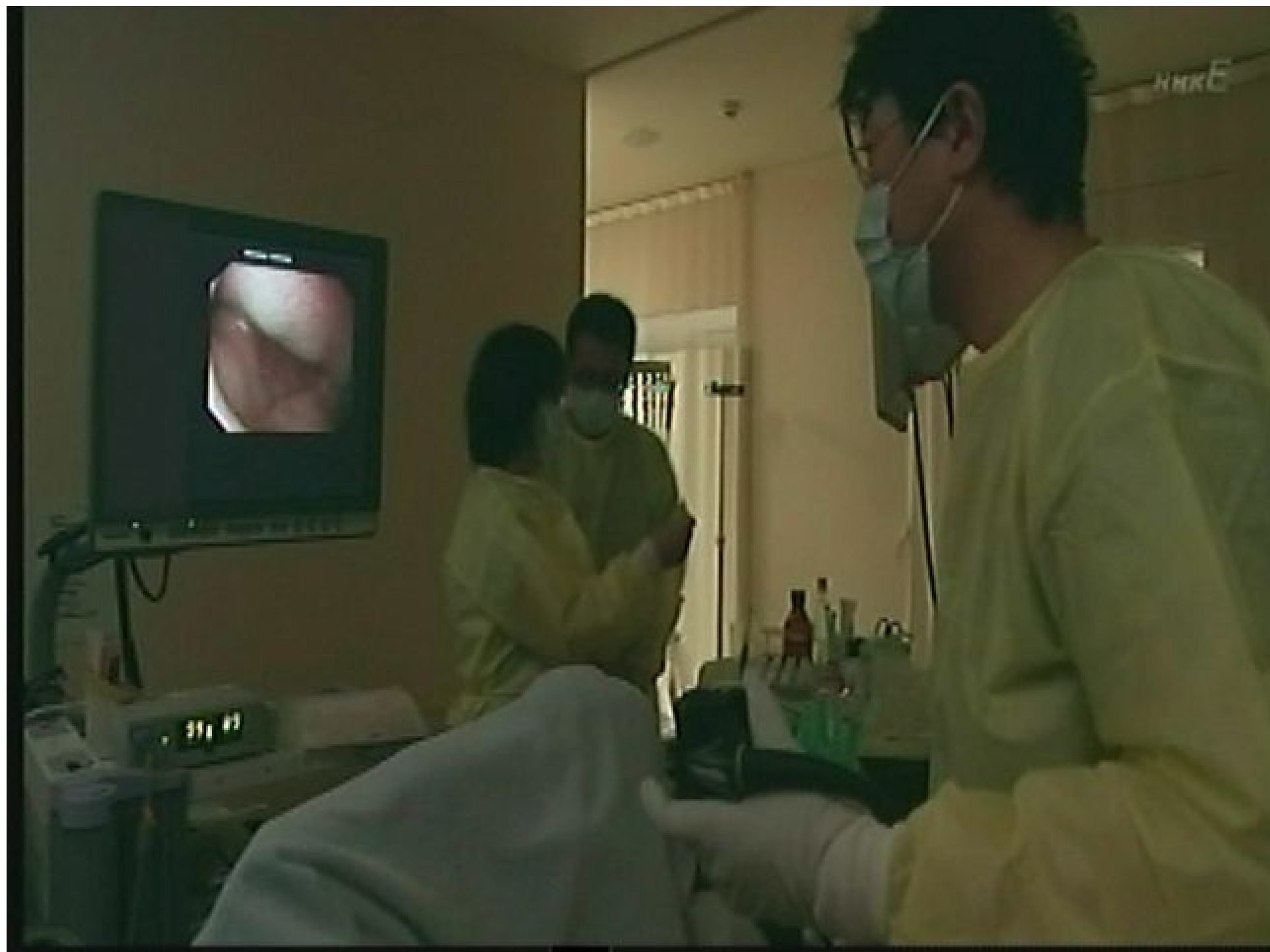# 内視鏡検査

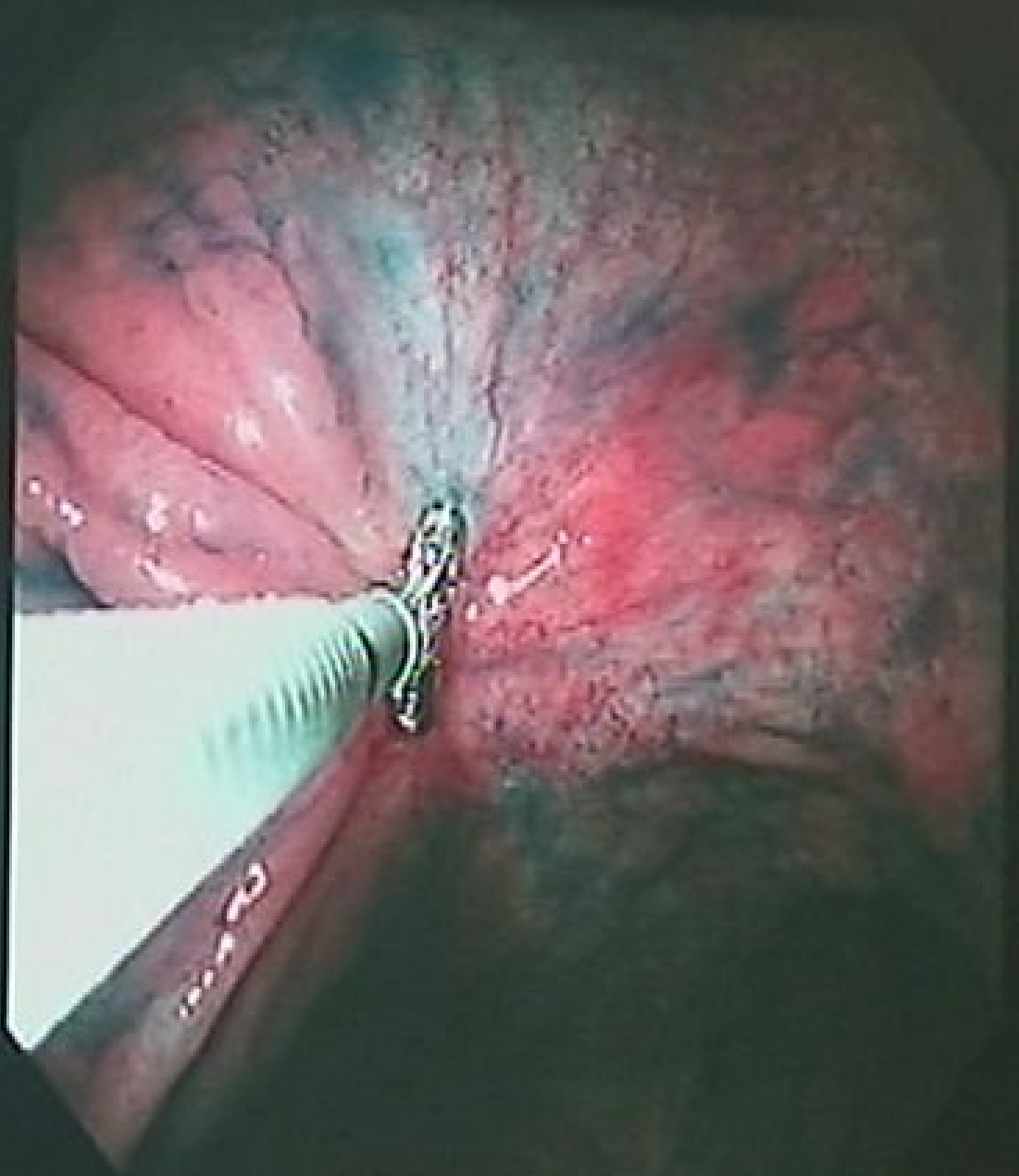




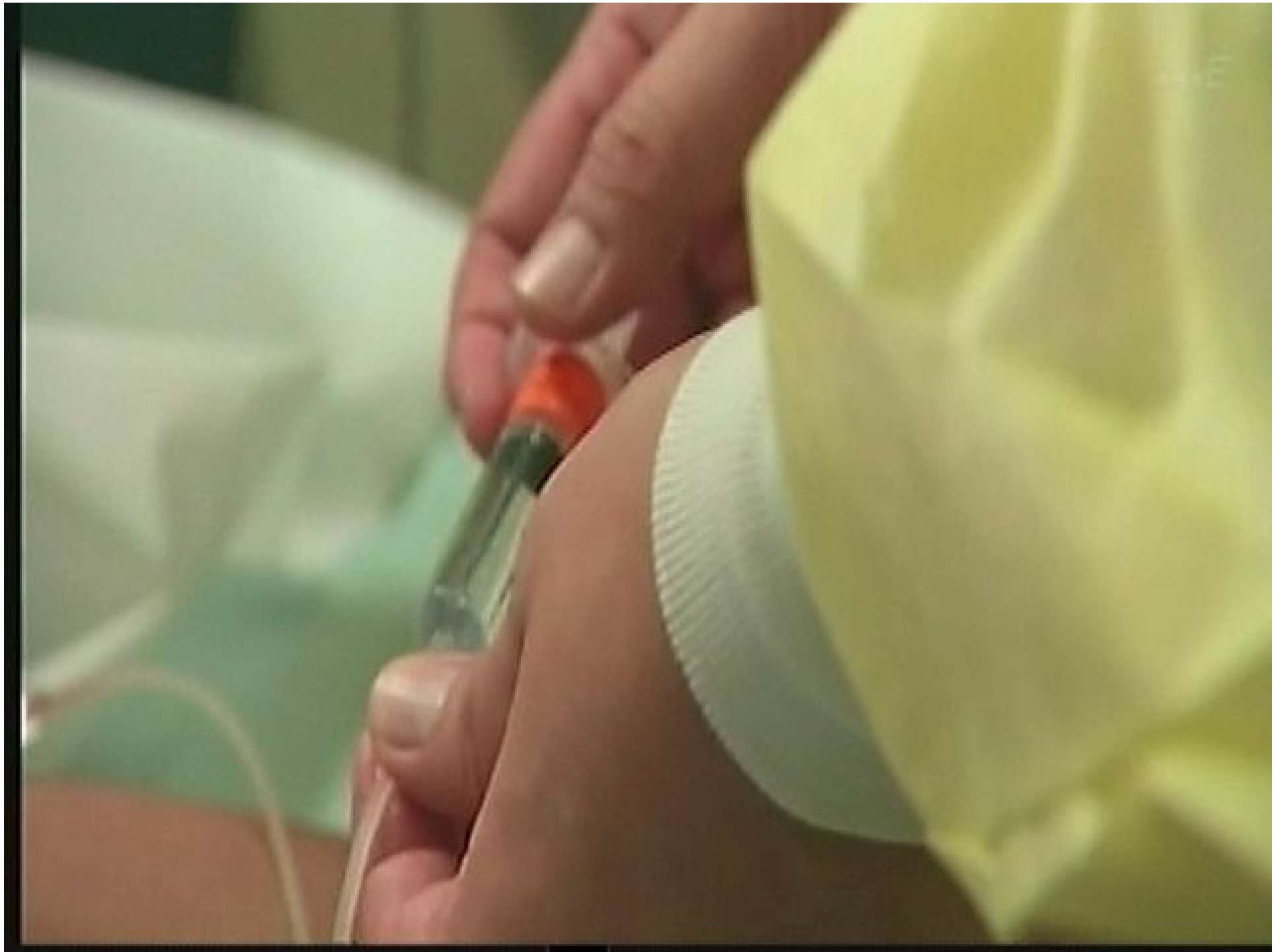







ENDO





静脈麻酔

内視鏡治療

小野 裕之

県立静岡がんセンター 部長



## 内視鏡検査 静脈麻酔の注意点

- ◆ リスクがあり、使えない人もいる
- ◆ 麻酔が覚めるまでの時間が必要
- ◆ 運転はできない(当日)





# 胃がんの治療

早期

I

II

III

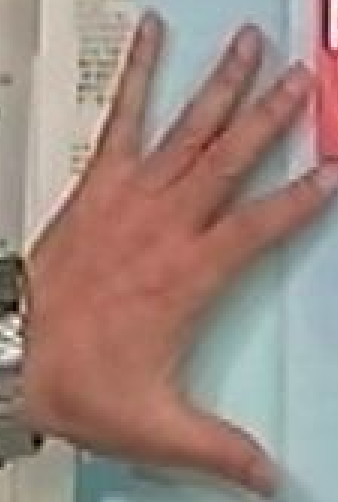IV



内視鏡  
治療

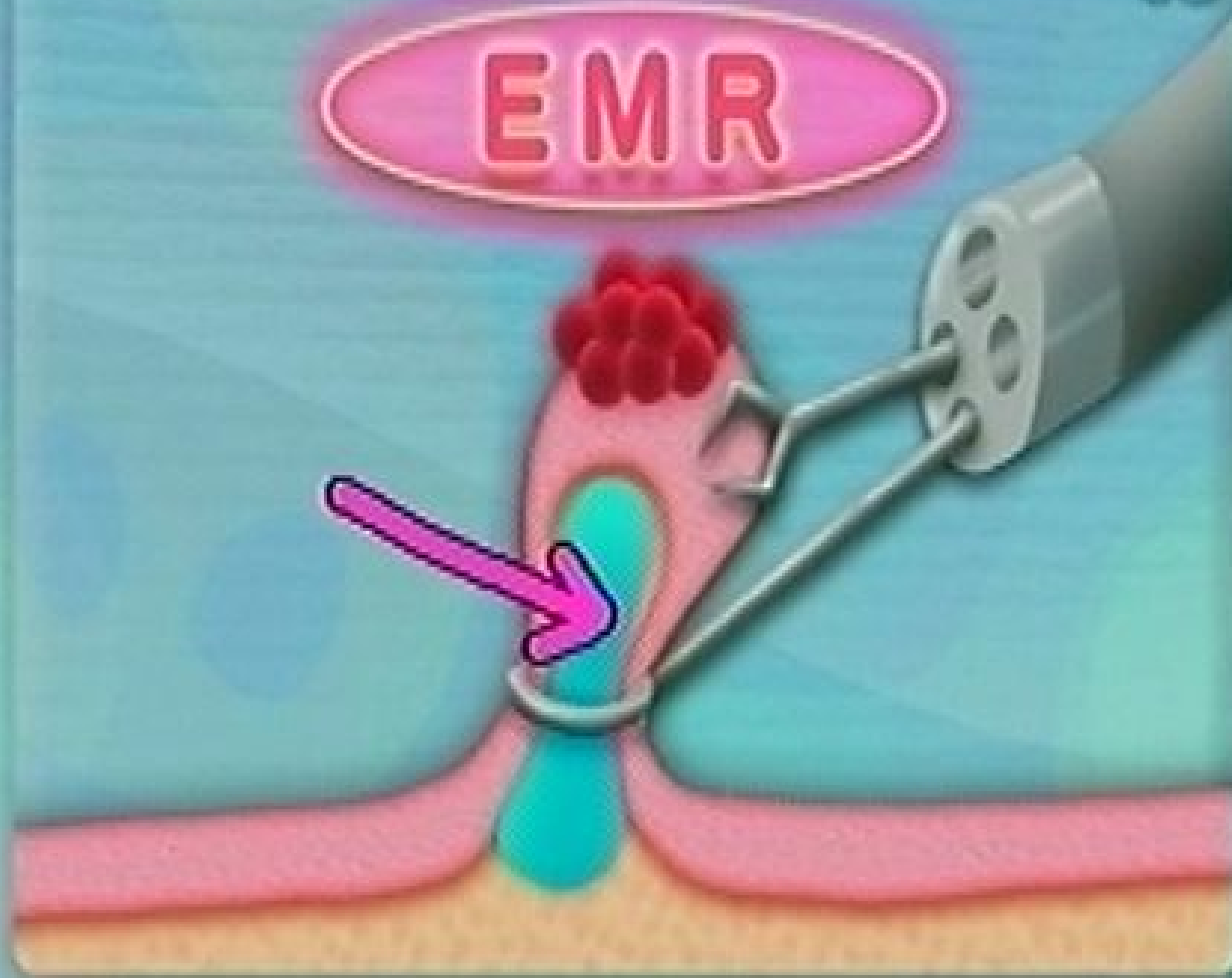
手術

抗がん剤治療




# 內視鏡的粘膜切除術

EMR



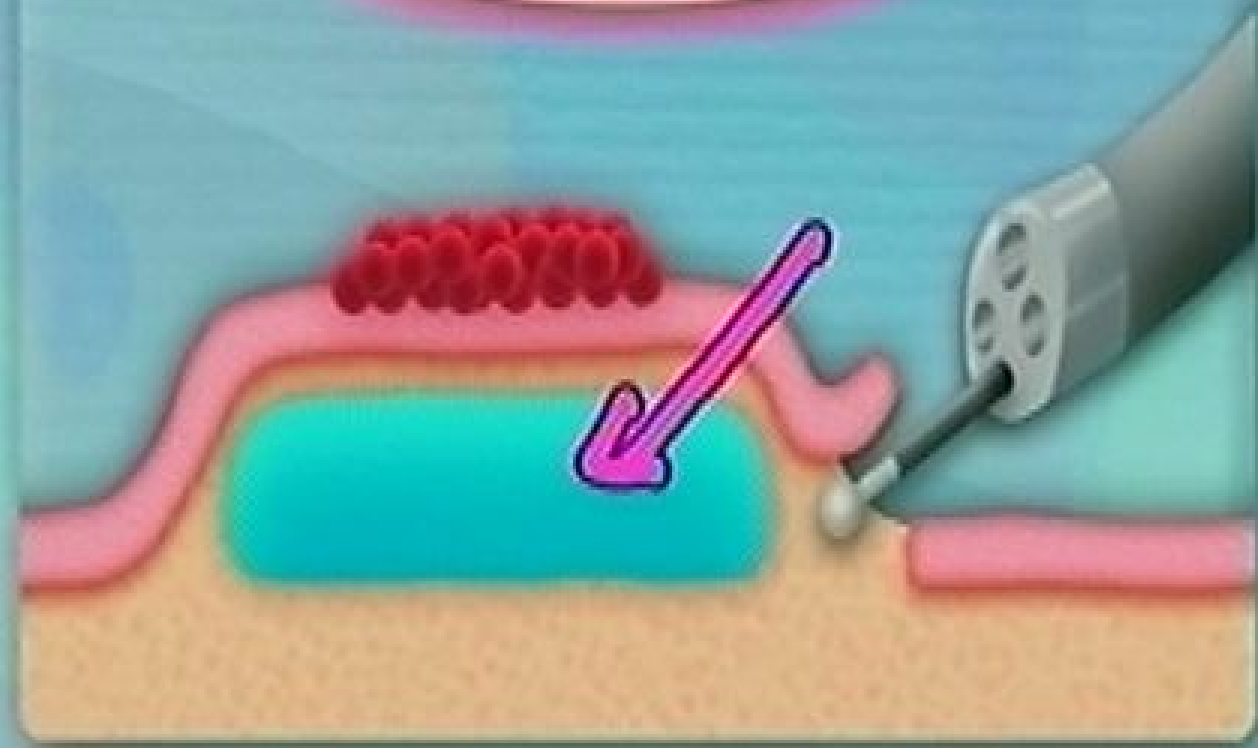
# 內視鏡的粘膜切除術

EMR



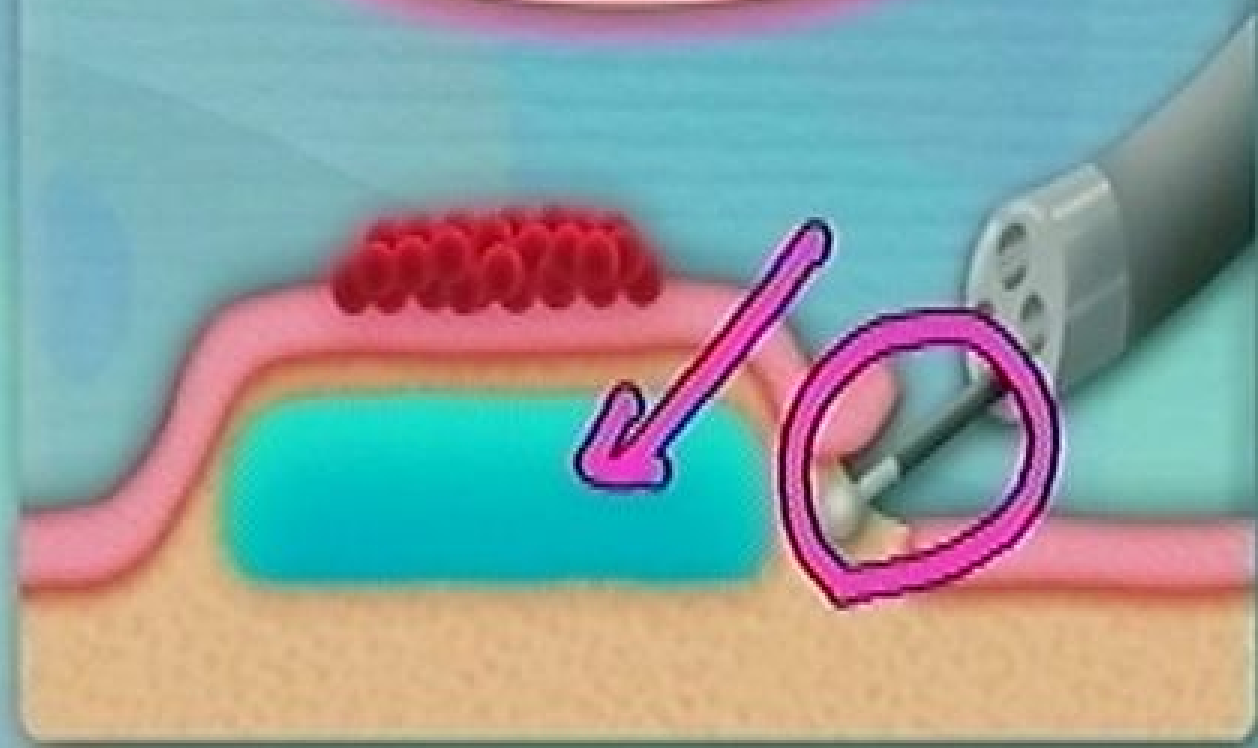
# 内視鏡的粘膜下層はくり術

ESD



# 内視鏡的粘膜下層はくり術

ESD

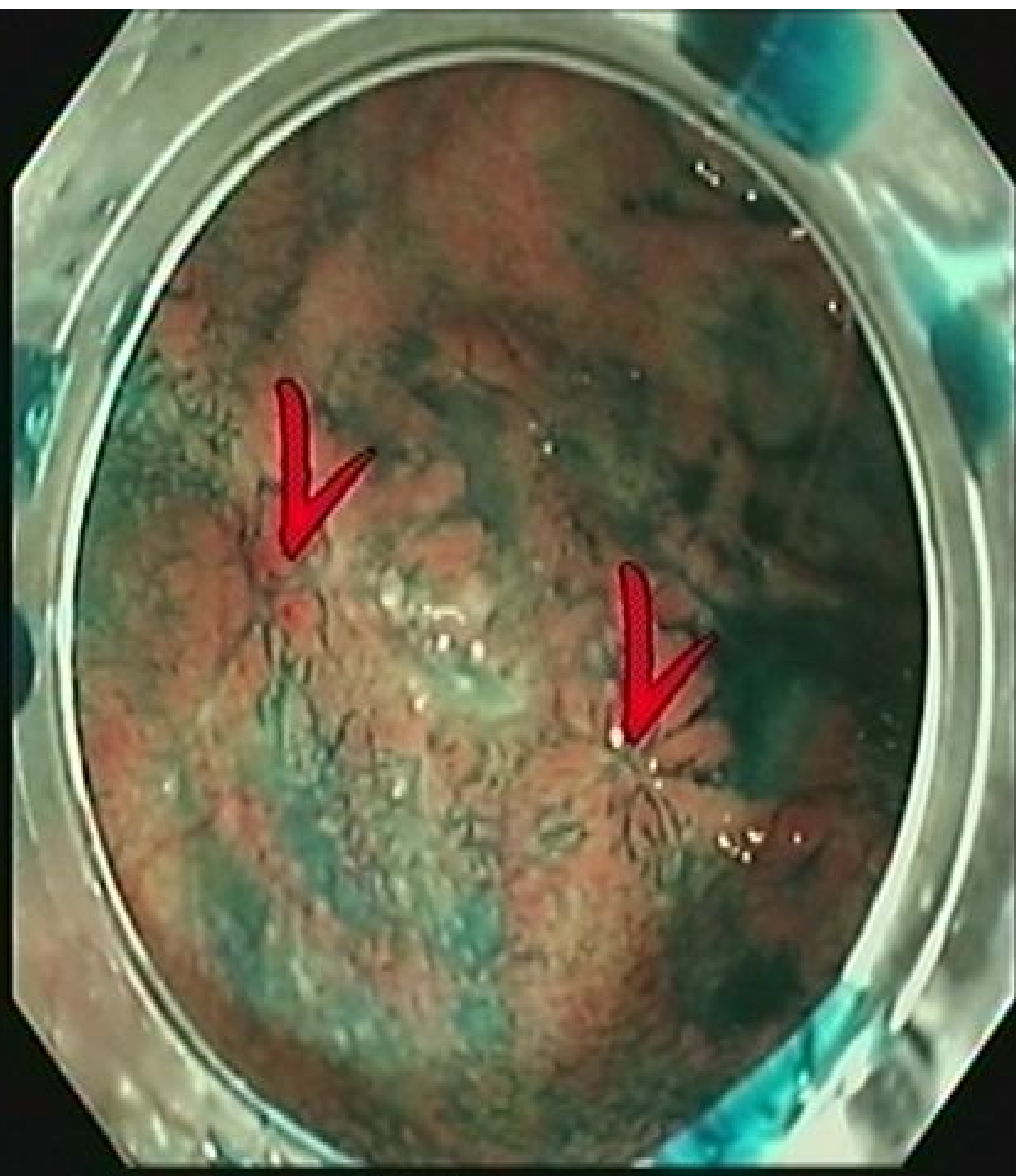


# 内視鏡的粘膜下層はくり術

ESD

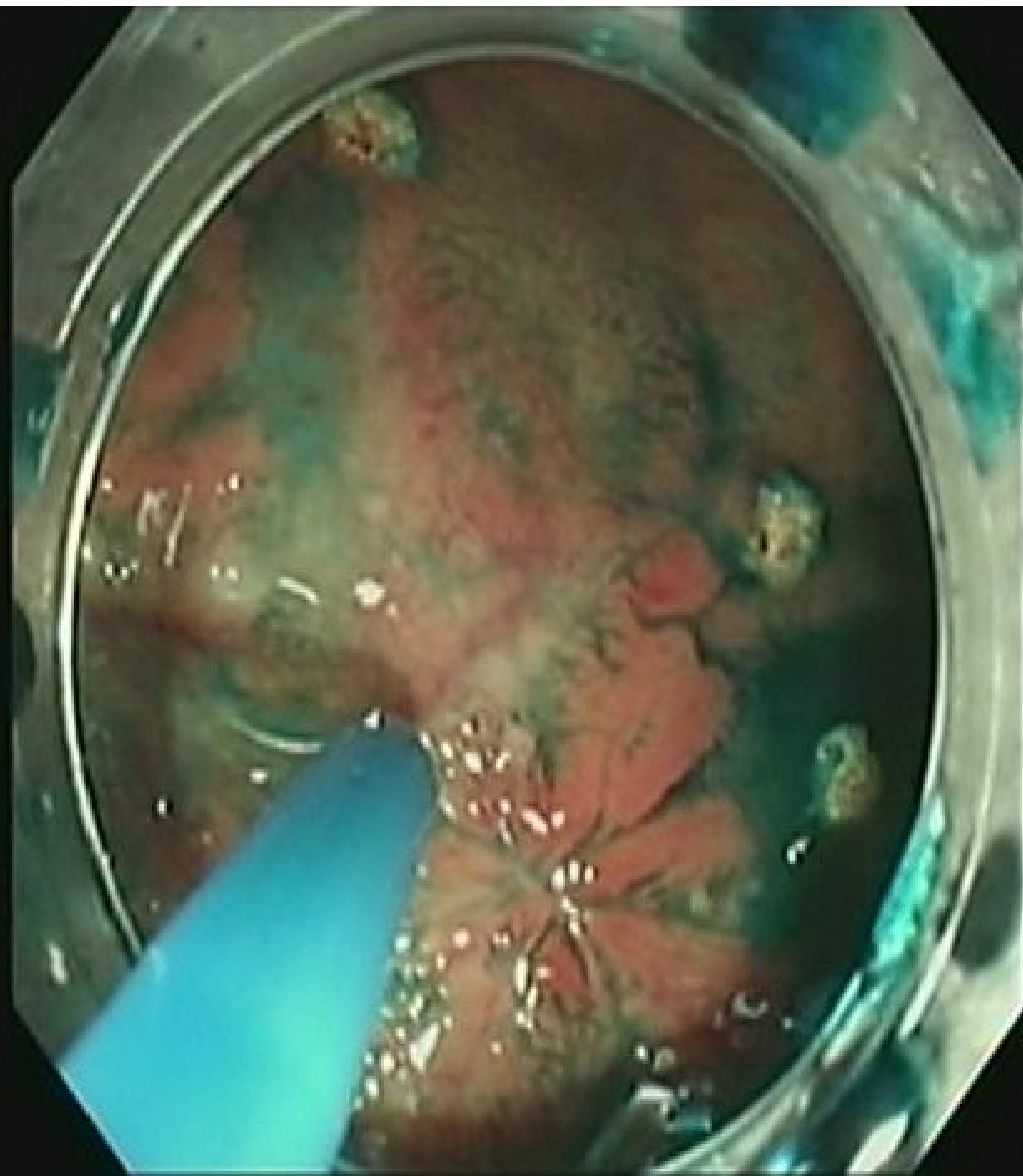

NHKE

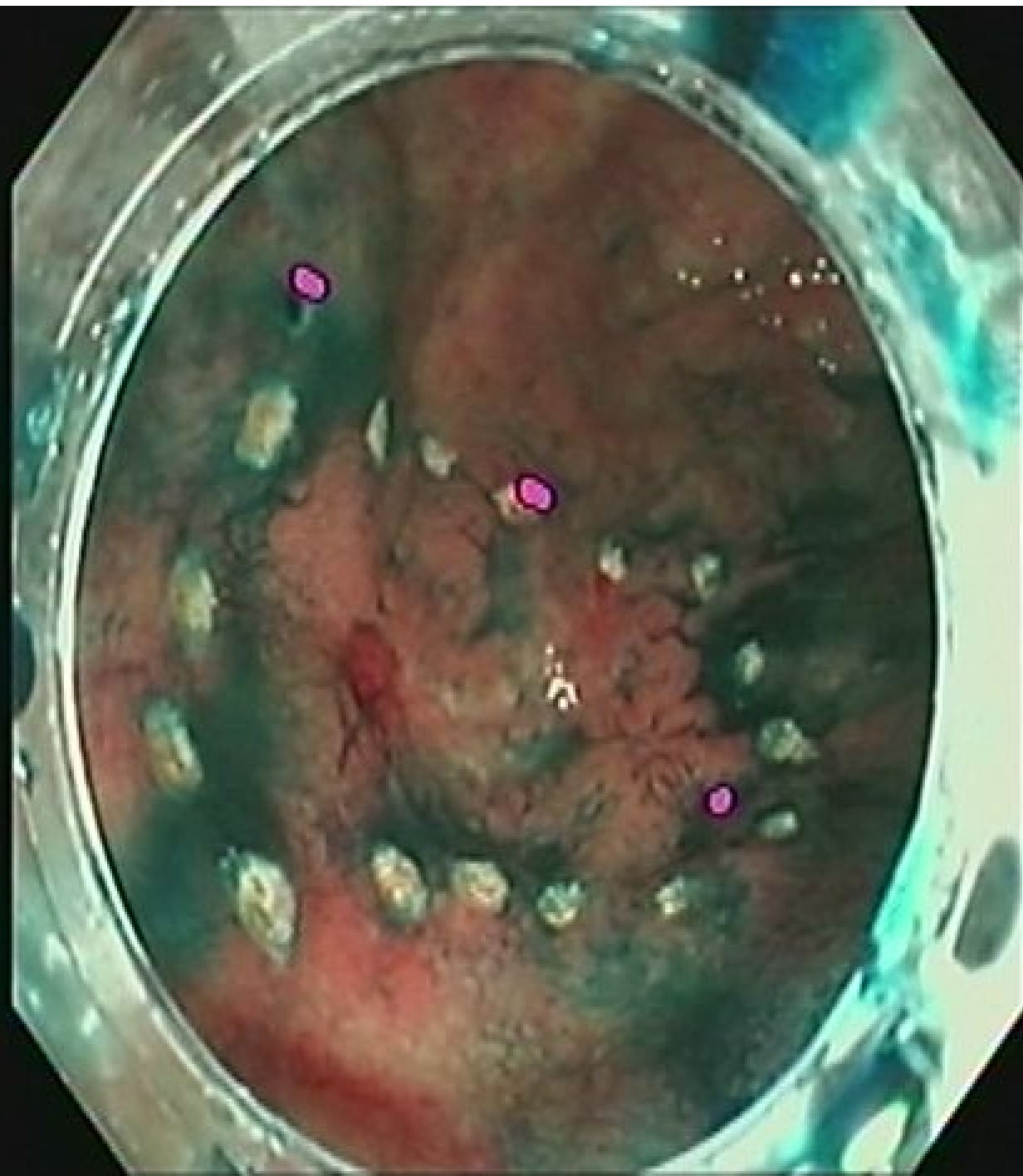




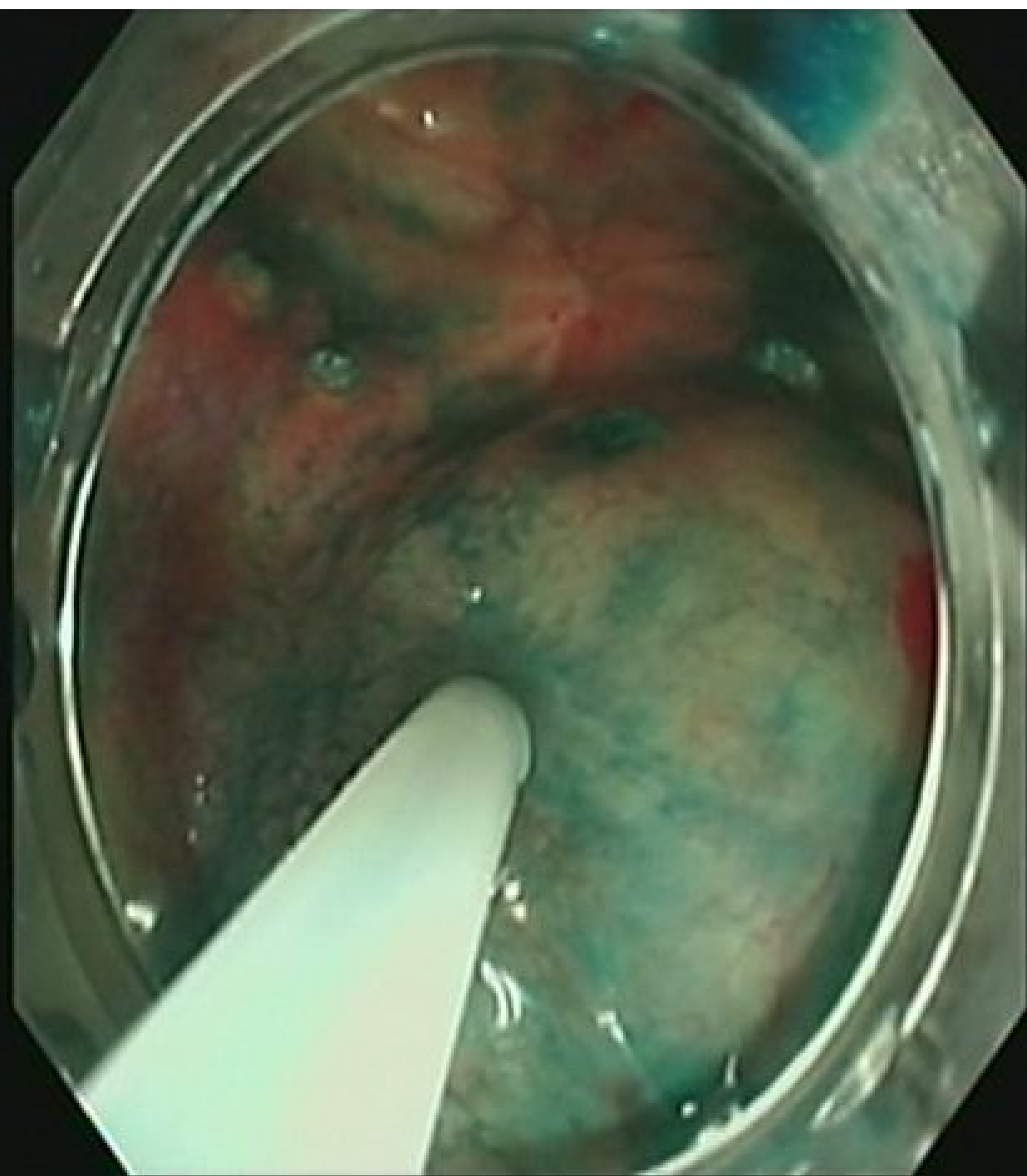
ННРЕ



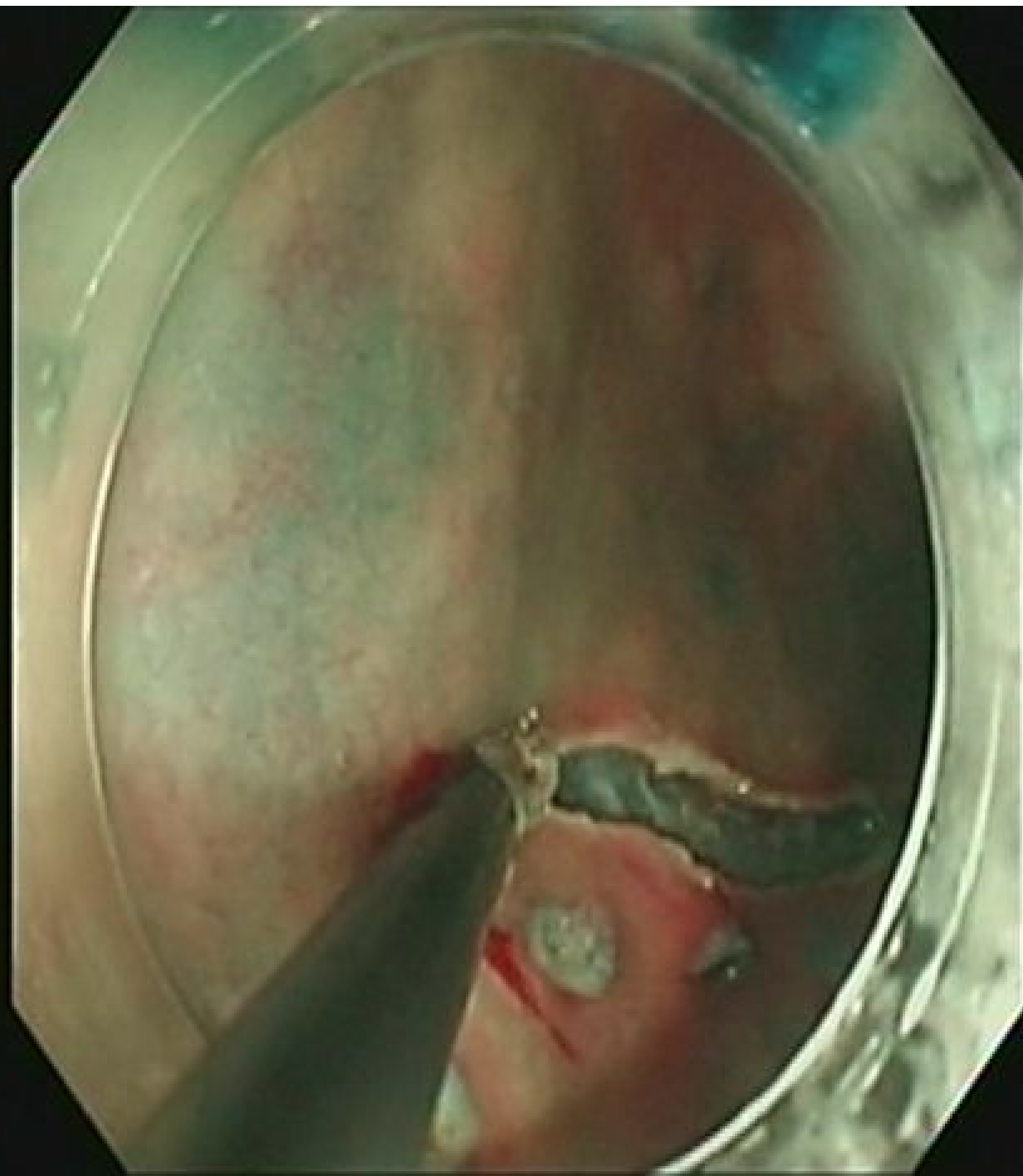HHKE



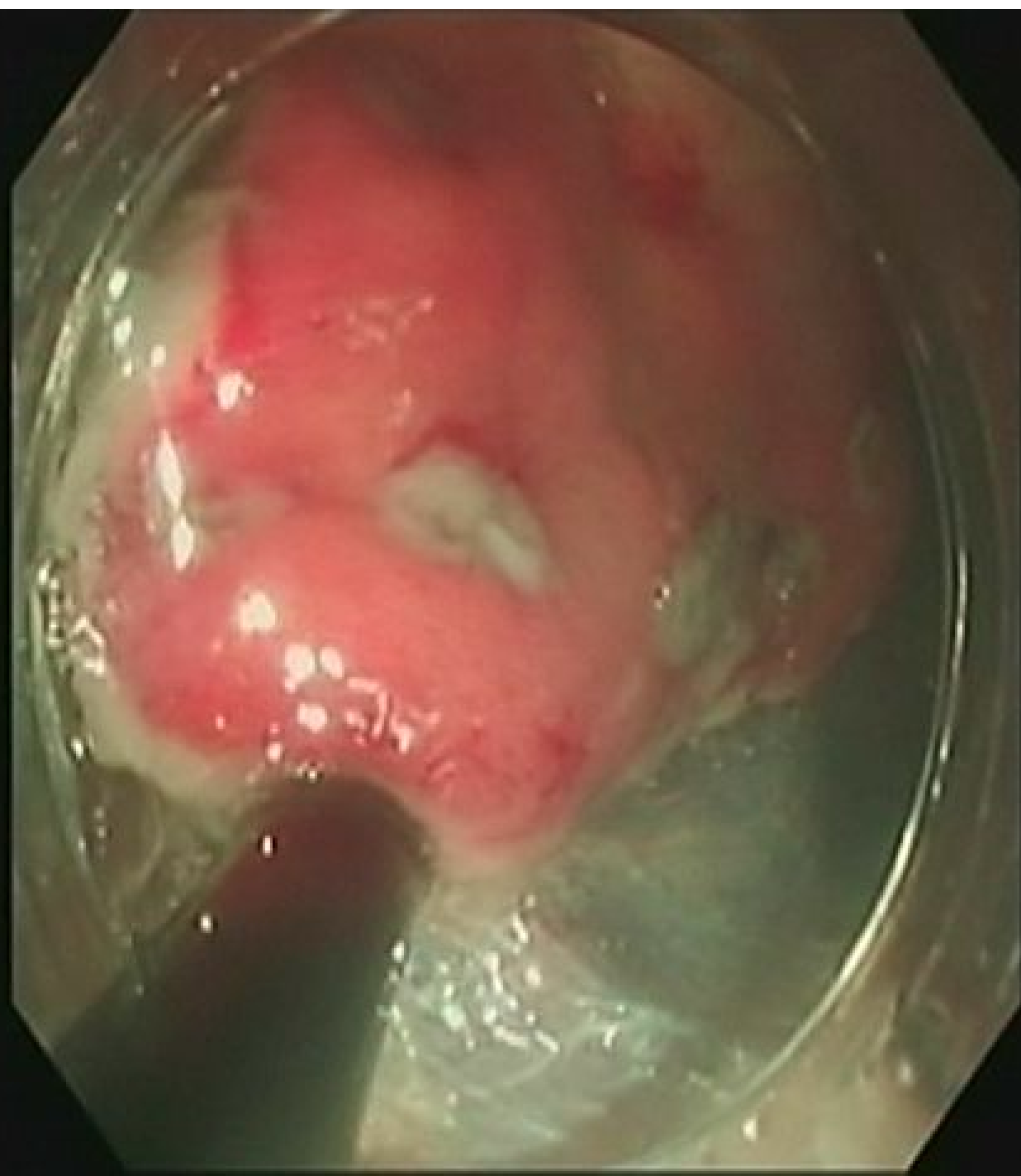NHKE



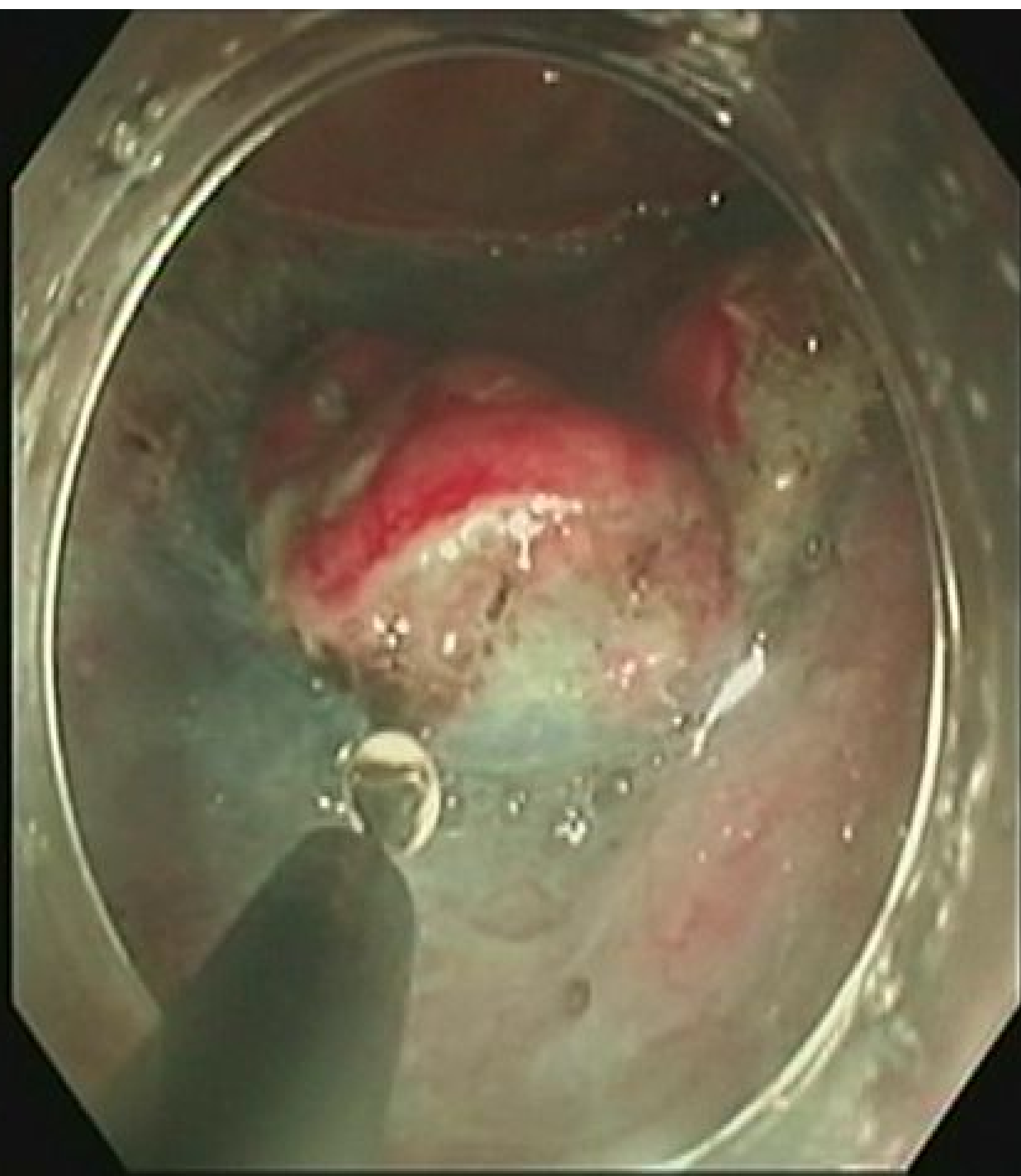ИИКЕ



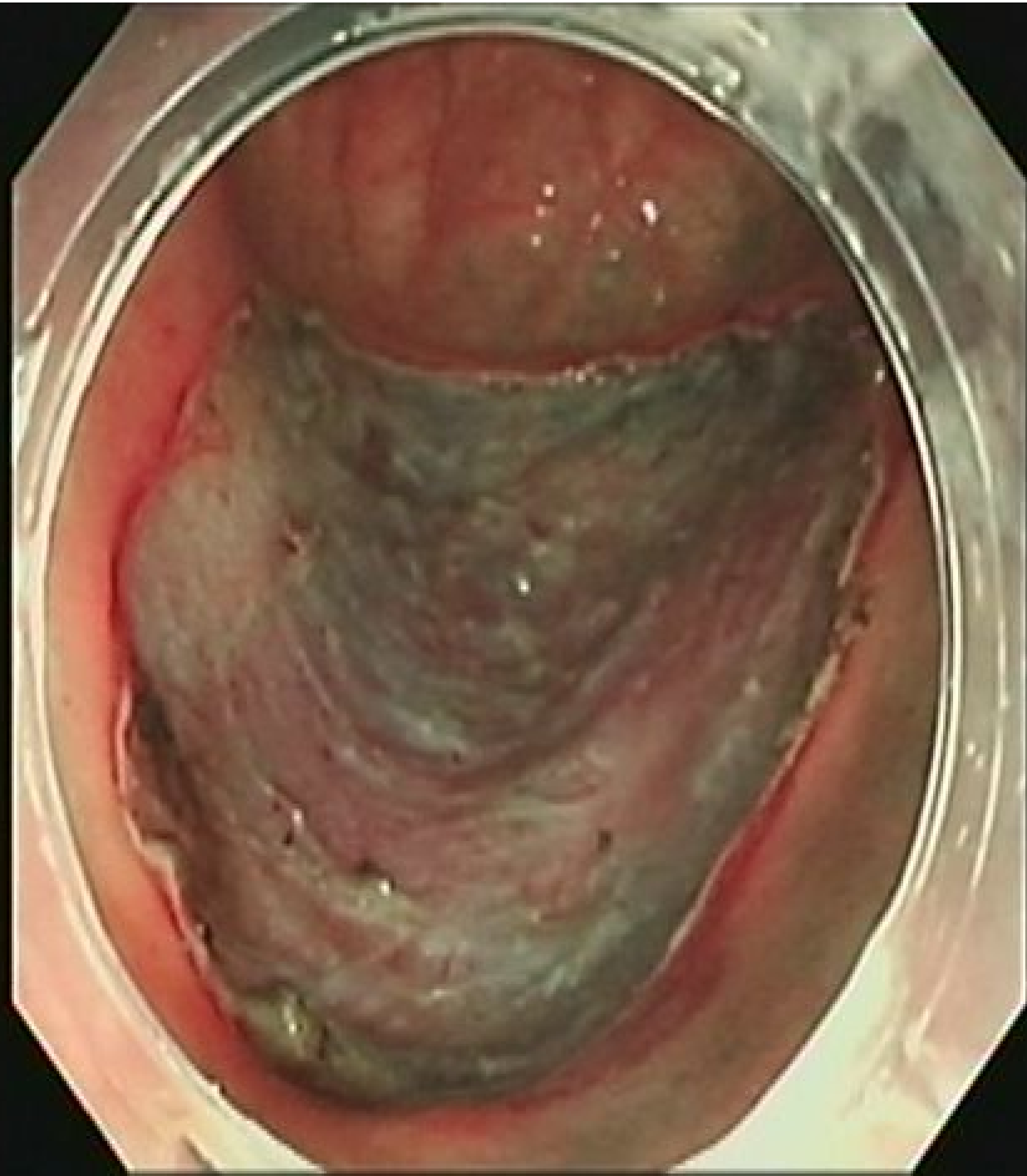ИИКЕ



ИИКЕ



ИИКЕ



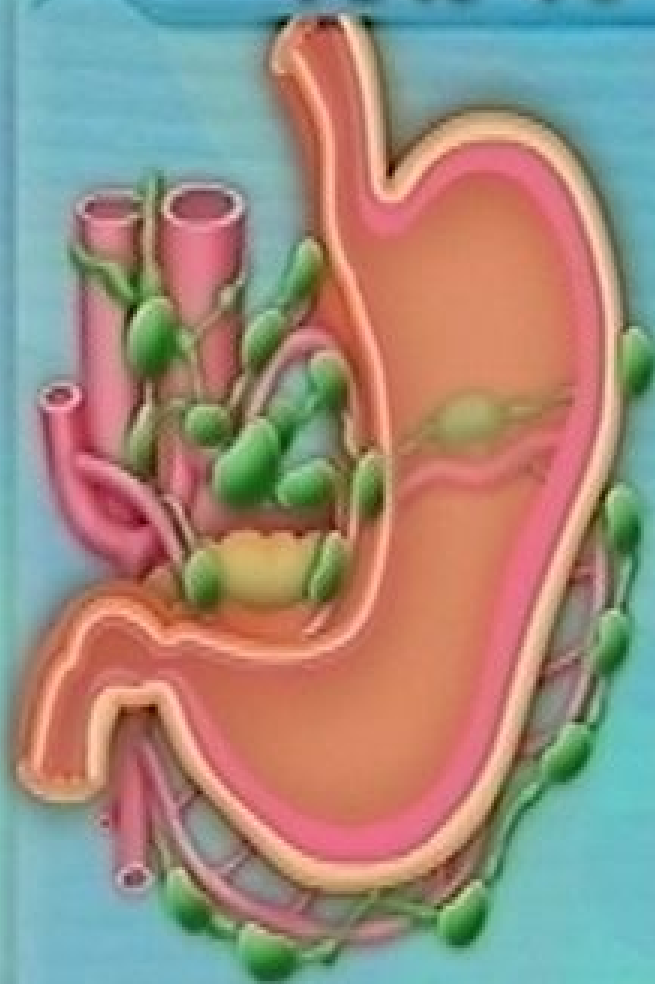外科手術

山口 俊晴

齒研究会有限病院 消化器センター長



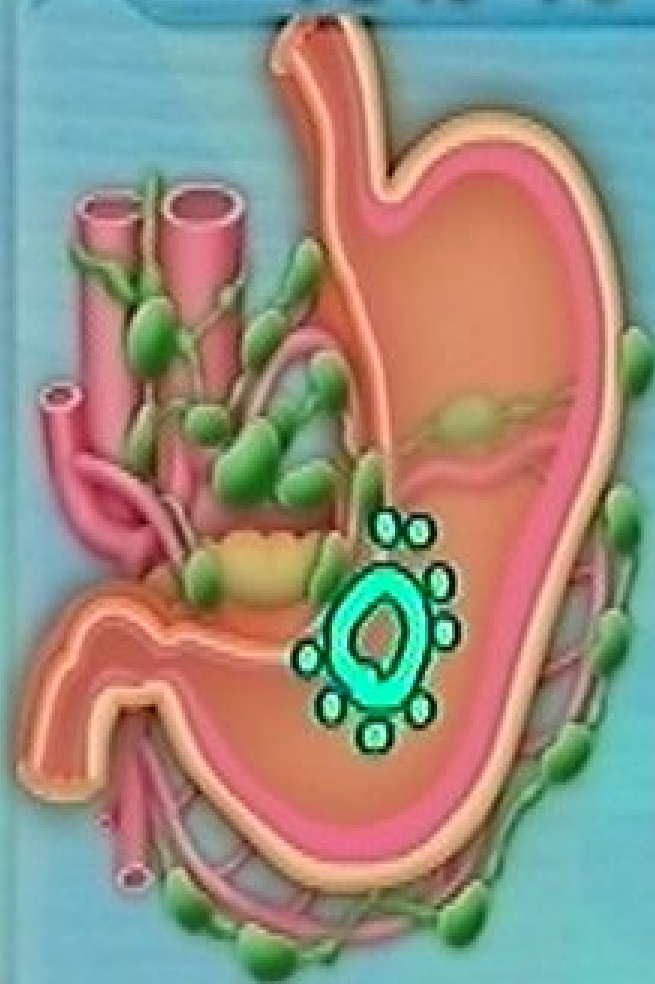
# 胃がんの手術



がんから十分に  
距離をとる

転移の可能性のある  
リンパ節を切除

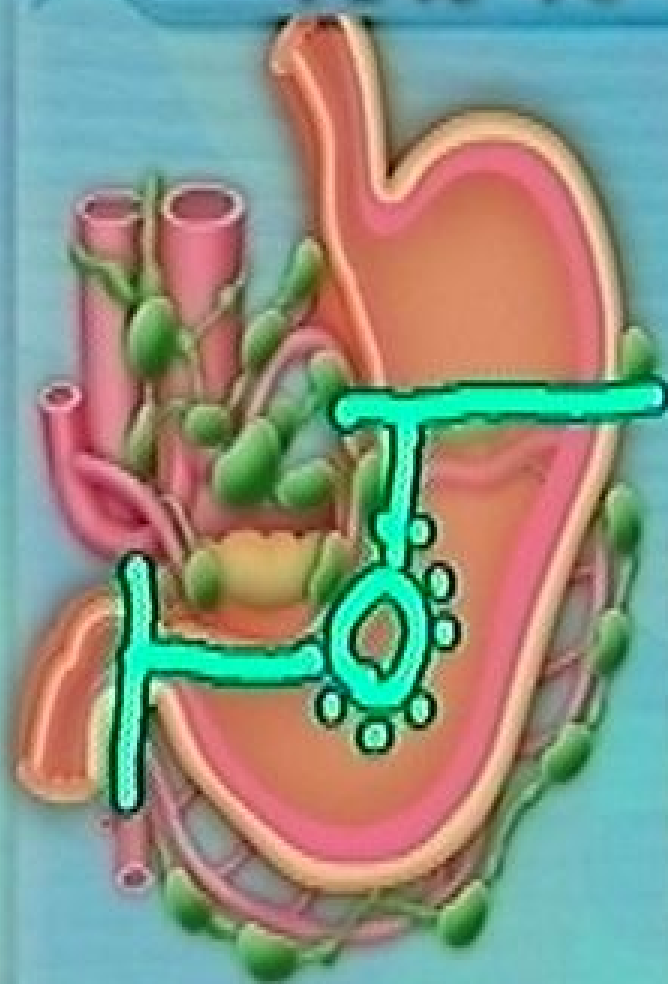# 胃がんの手術



がんから十分に  
距離をとる

転移の可能性のある  
リンパ節を切除

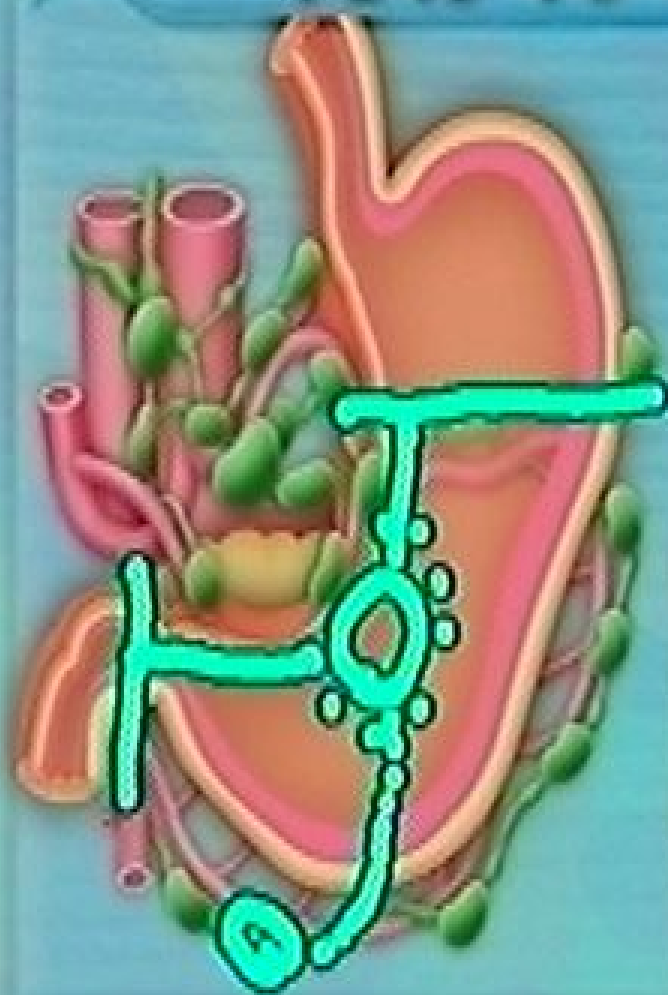
# 胃がんの手術



がんから十分に  
距離をとる

転移の可能性のある  
リンパ節を切除

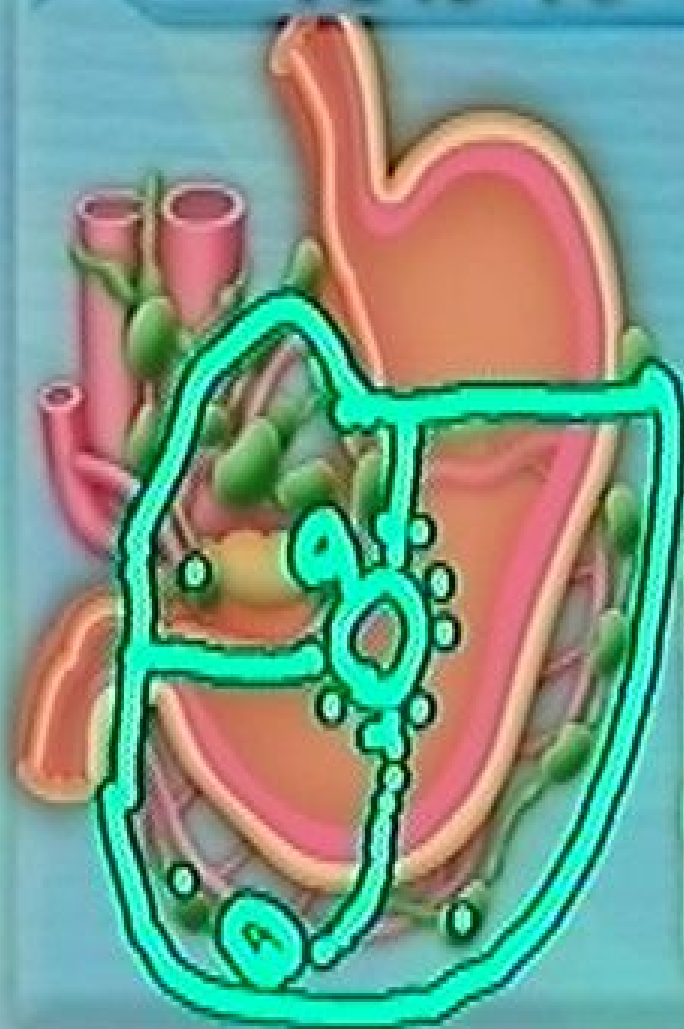# 胃がんの手術



がんから十分に  
距離をとる

転移の可能性のある  
リンパ節を切除

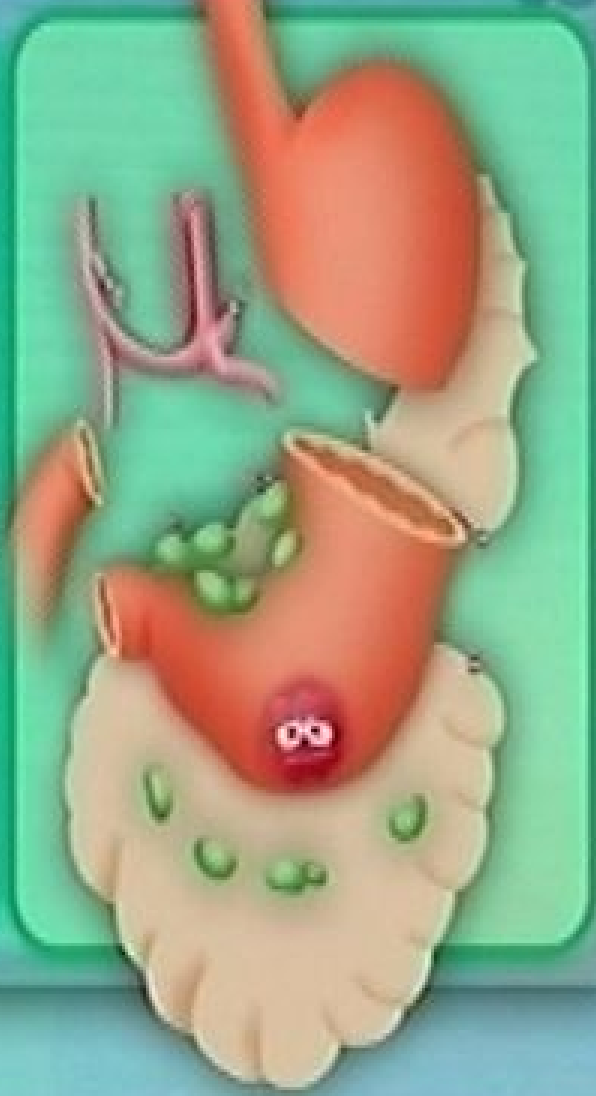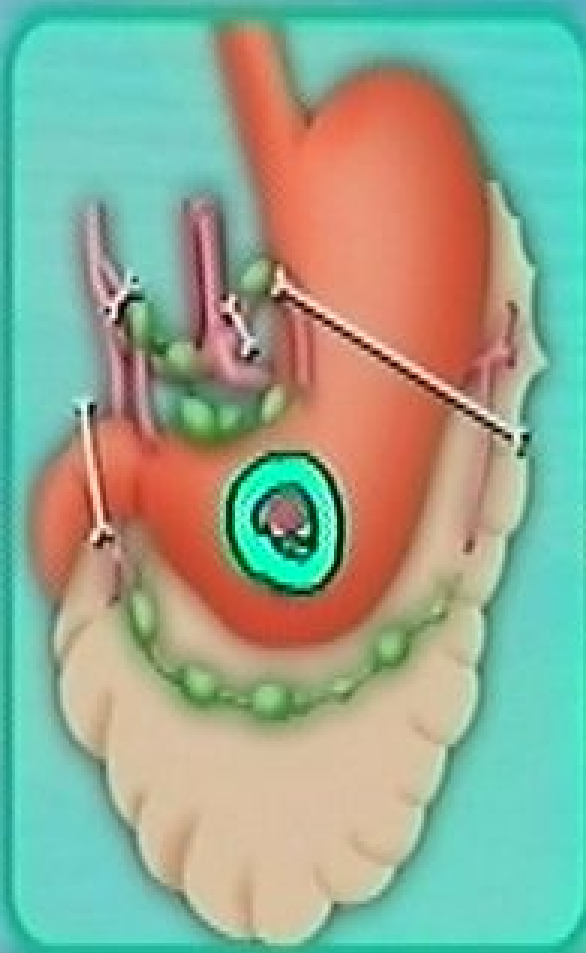
# 胃がんの手術



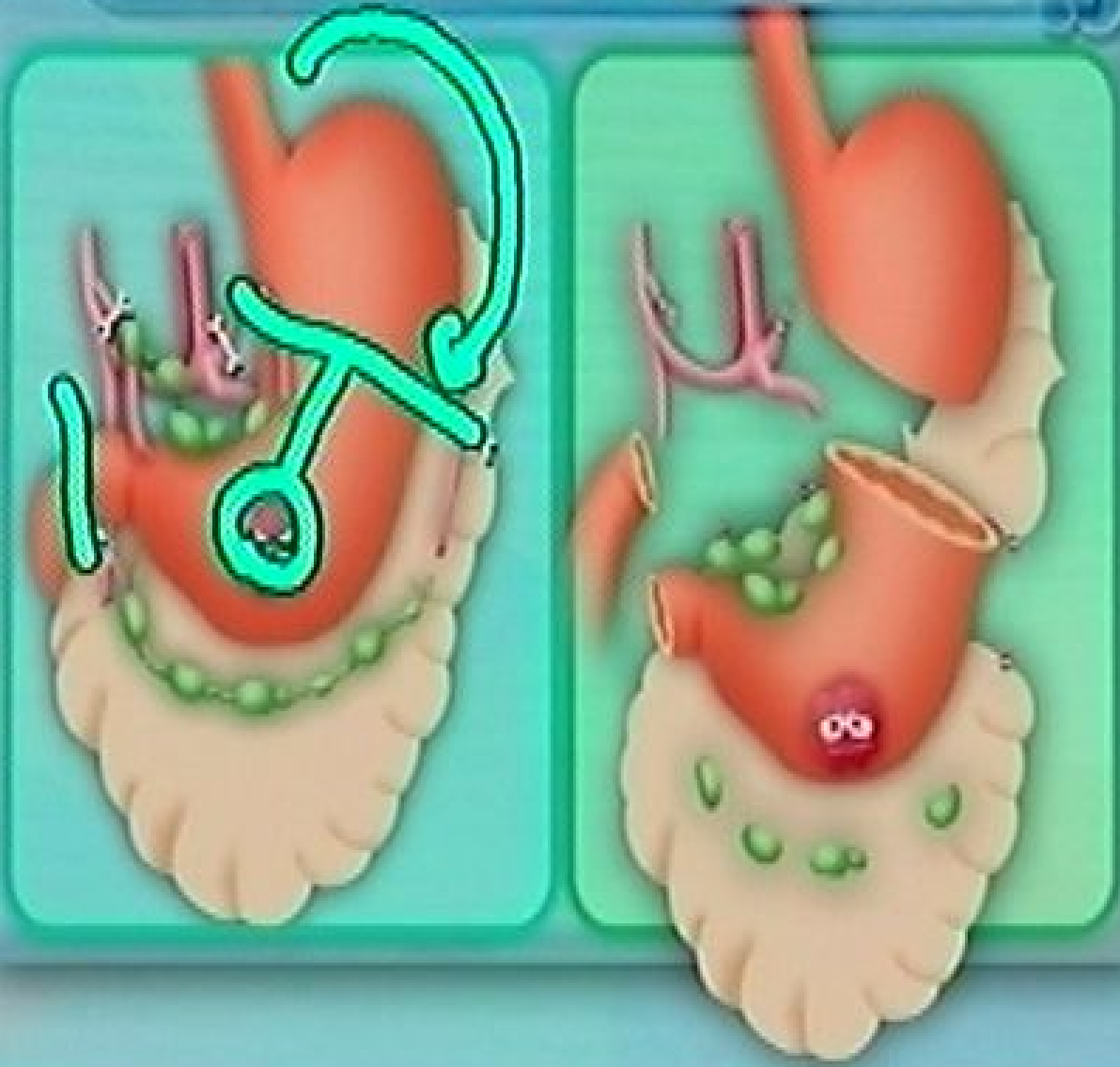
がんから十分に  
距離をとる

転移の可能性のある  
リンパ節を切除

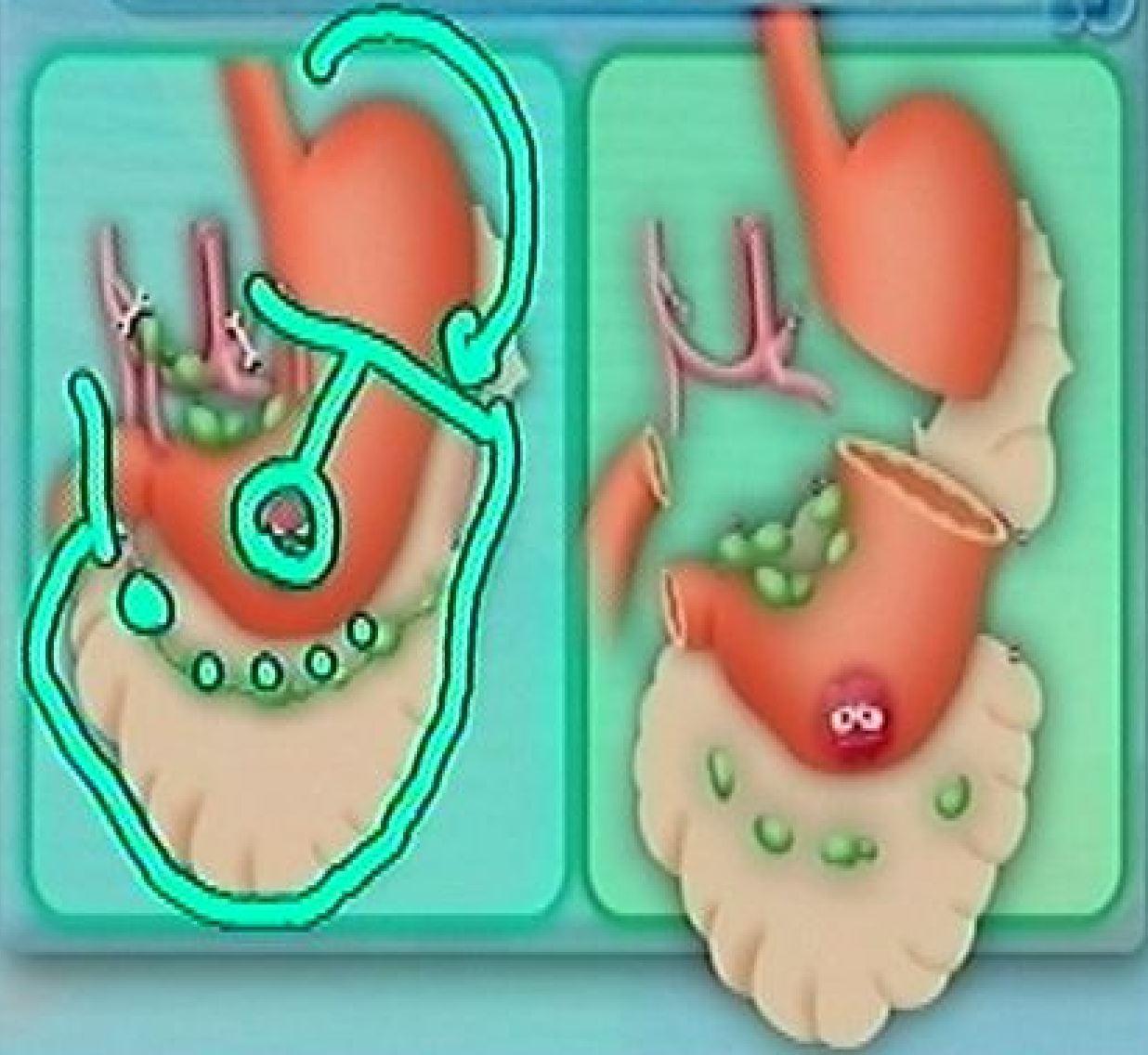
# 幽門側胃切除術



# 幽門側胃切除術

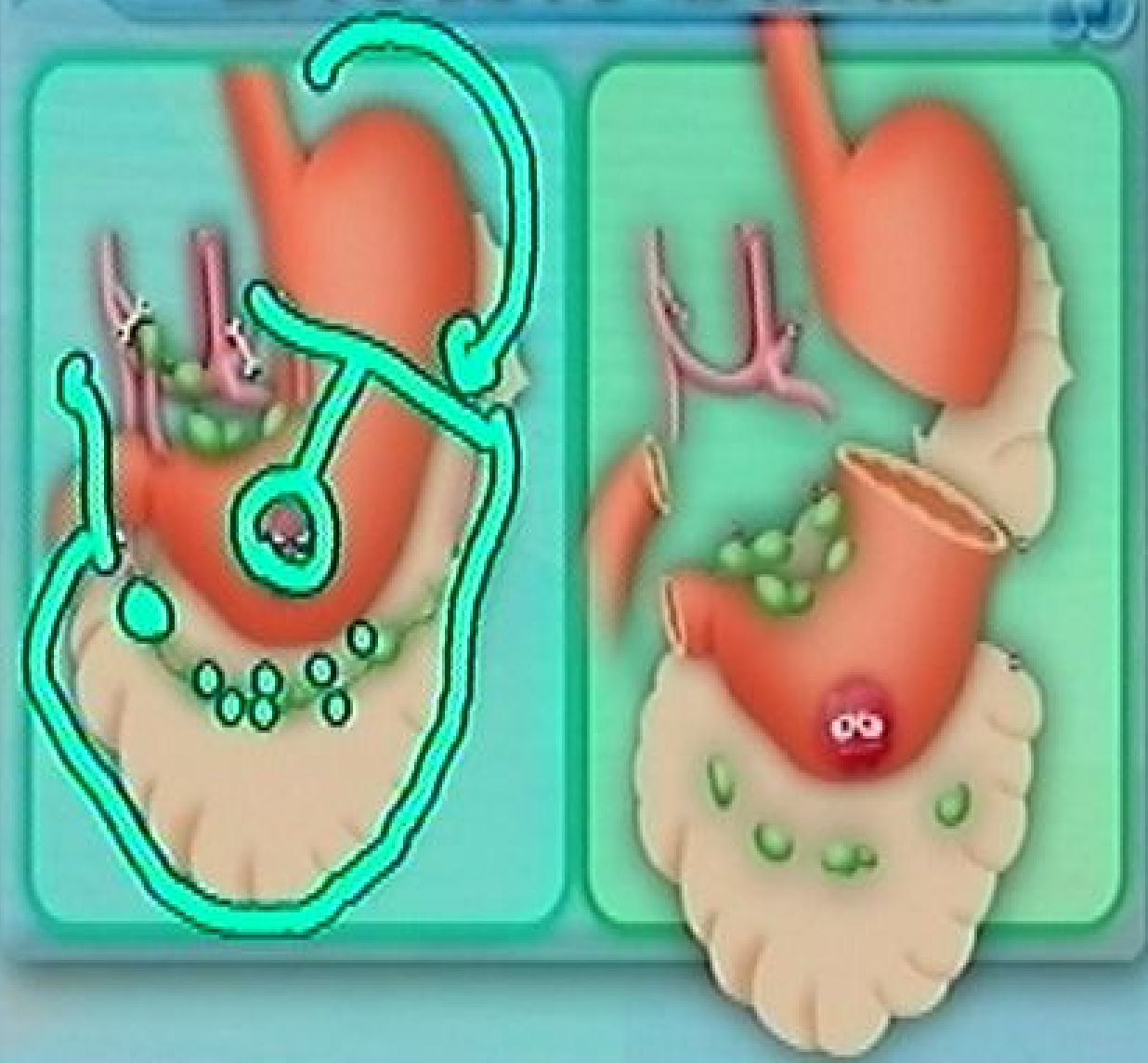


# 幽門側胃切除術

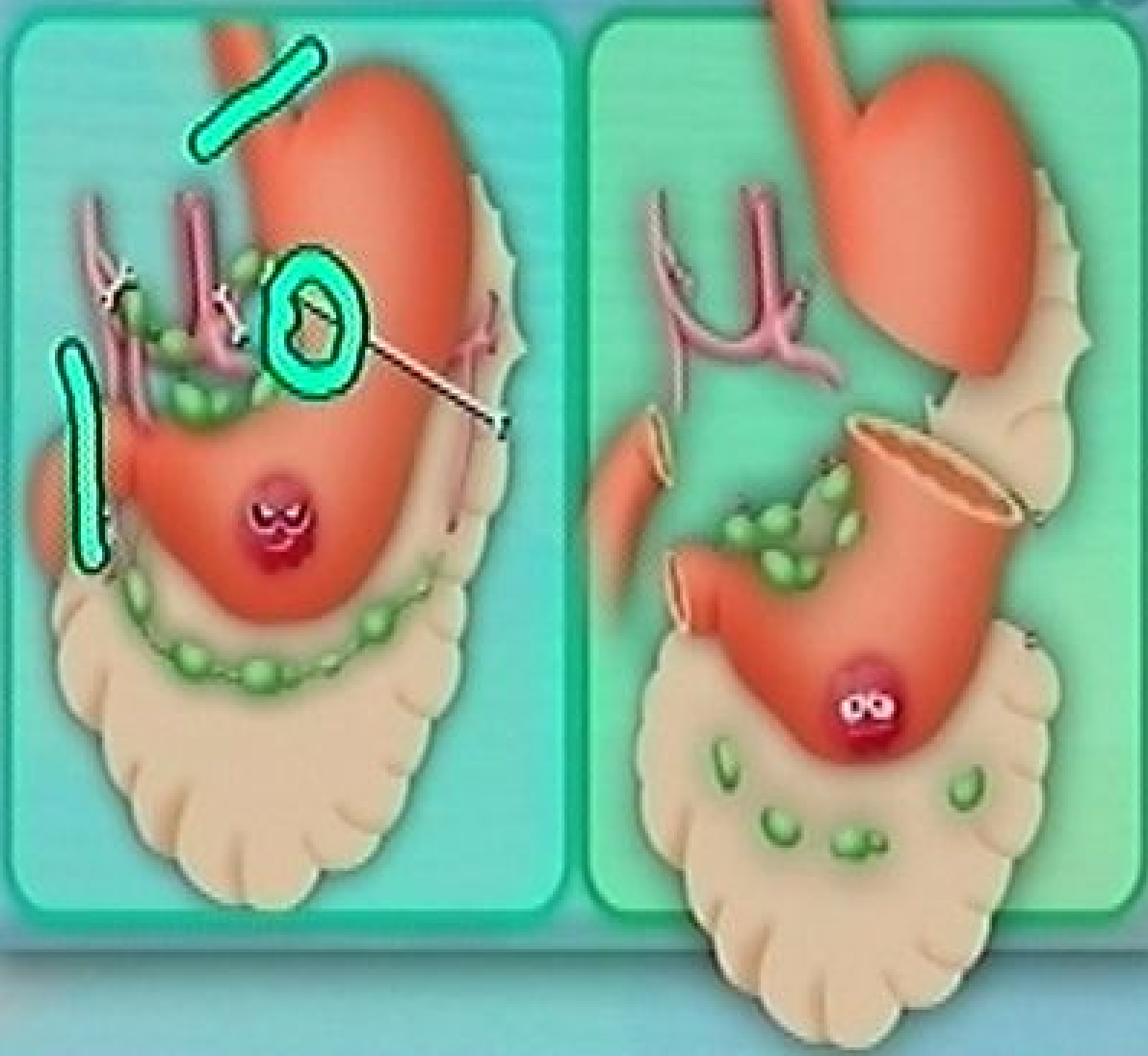




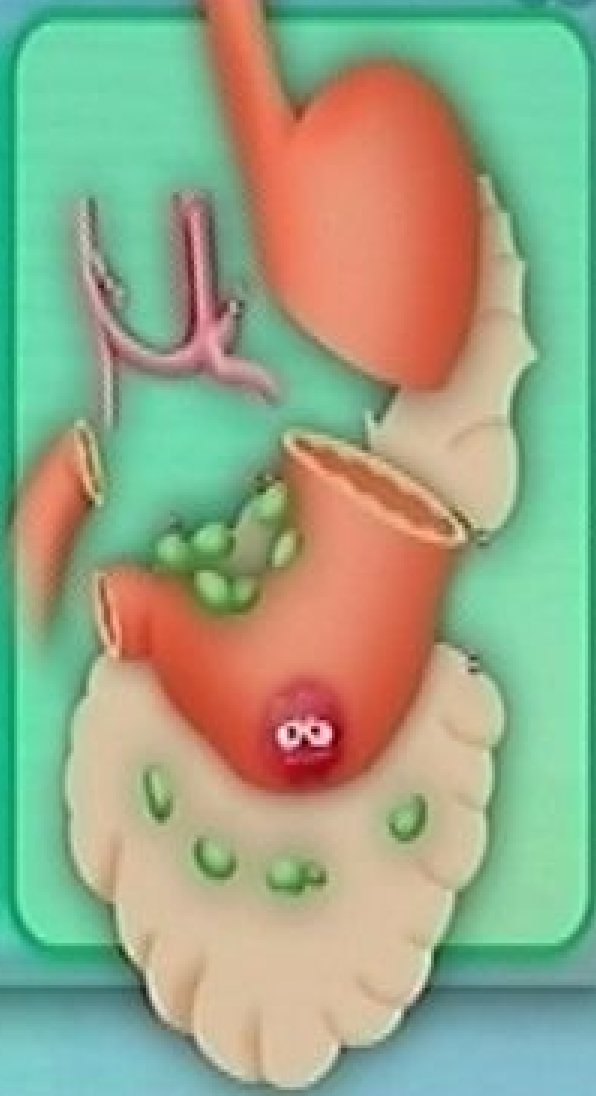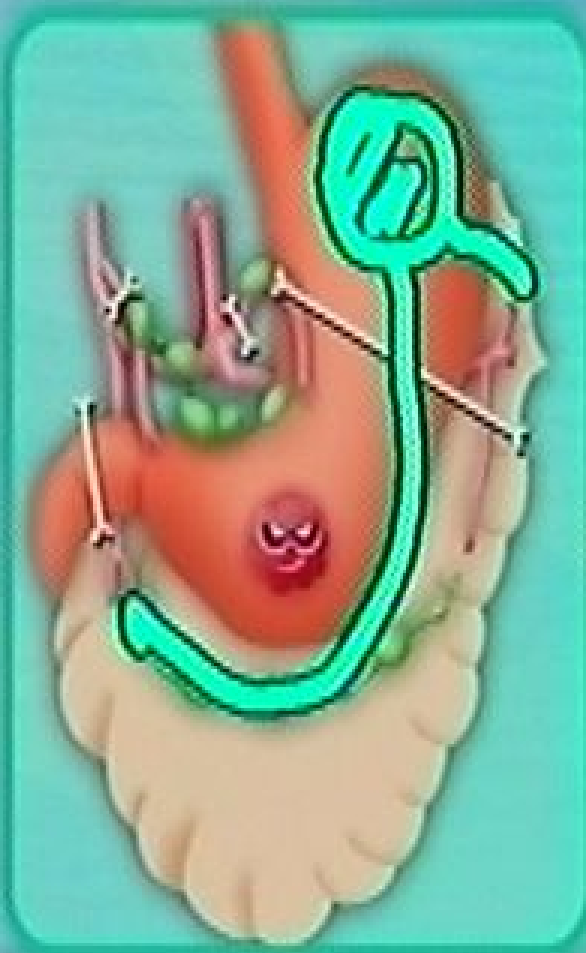# 幽門側胃切除術



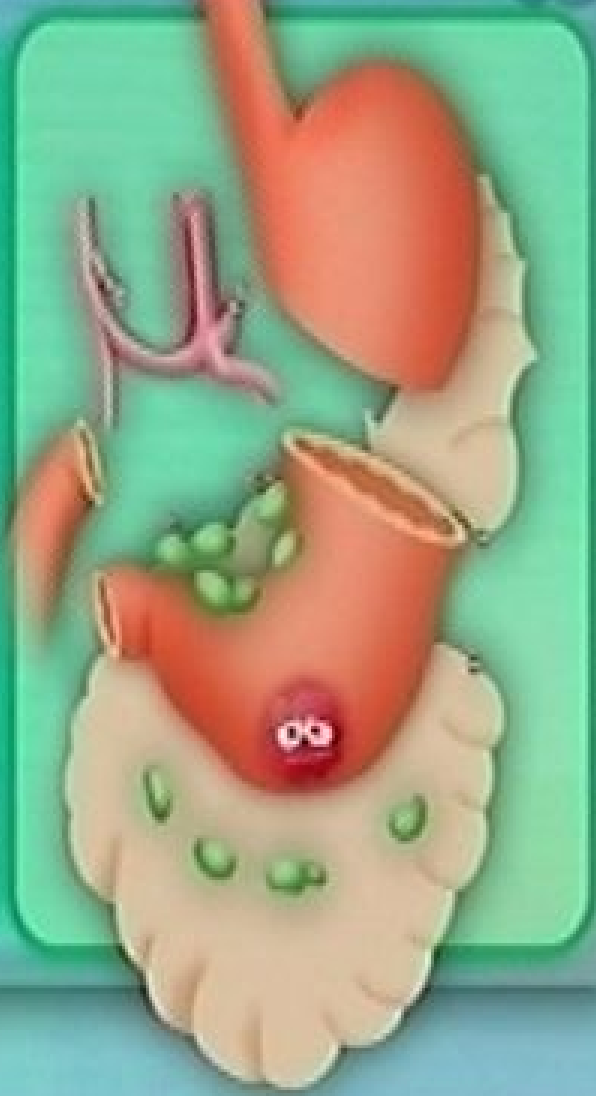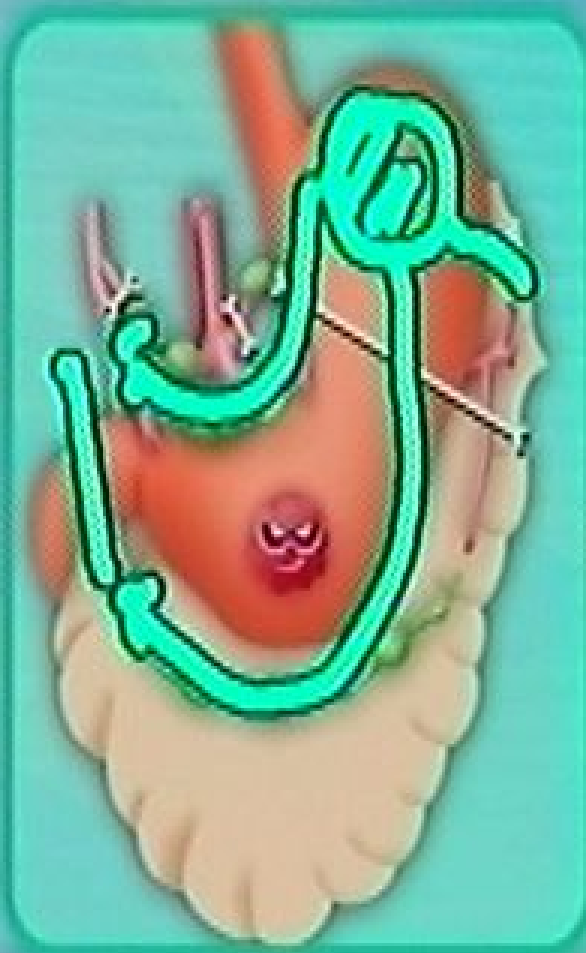# 幽門側胃切除術



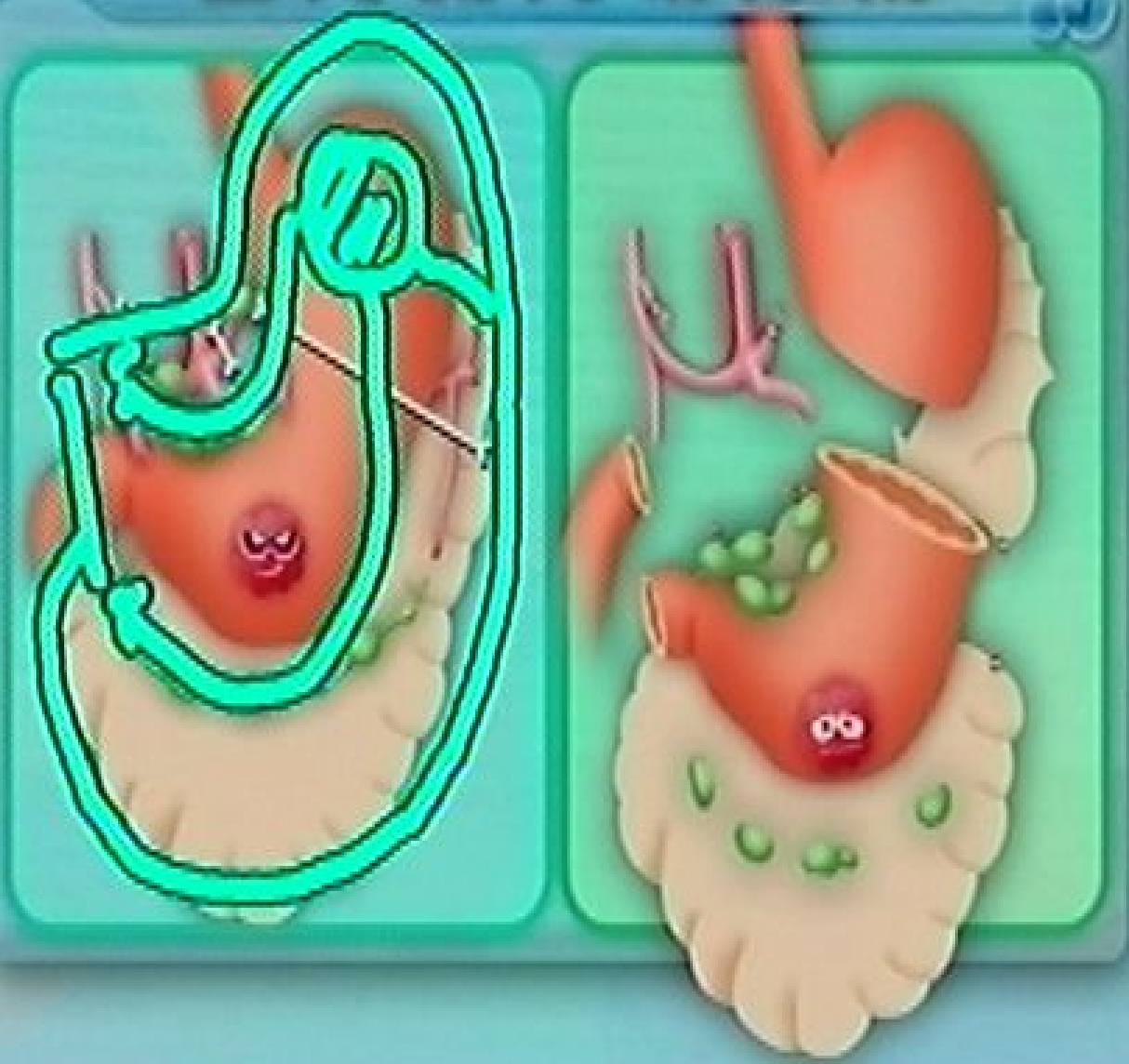
# 幽門側胃切除術



# 幽門側胃切除術



# 幽門側胃切除術



ここが聞きたい!

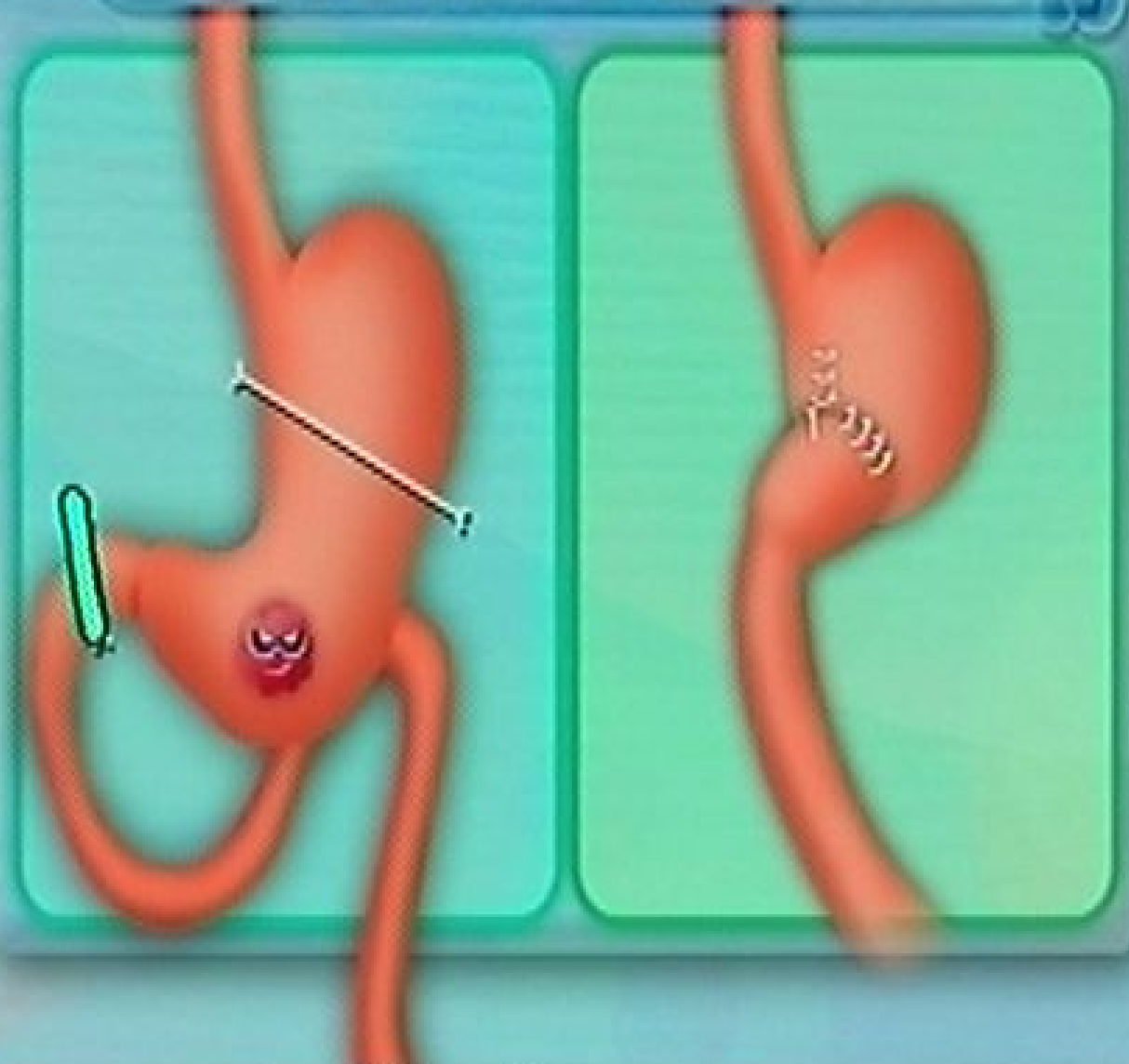
ASK THE DOCTORS



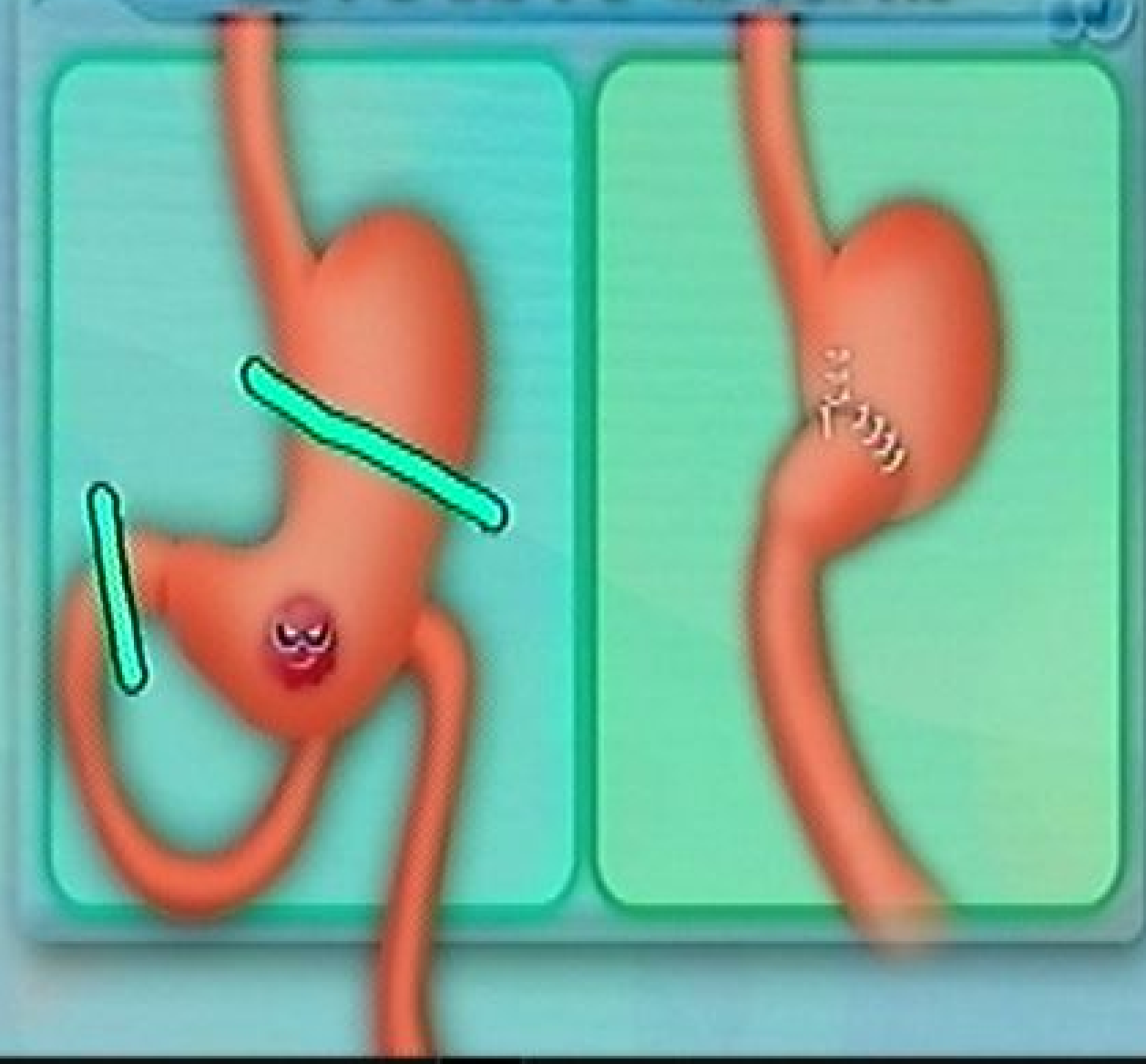
胃を切った

あとが不安

# 幽門側胃切除術

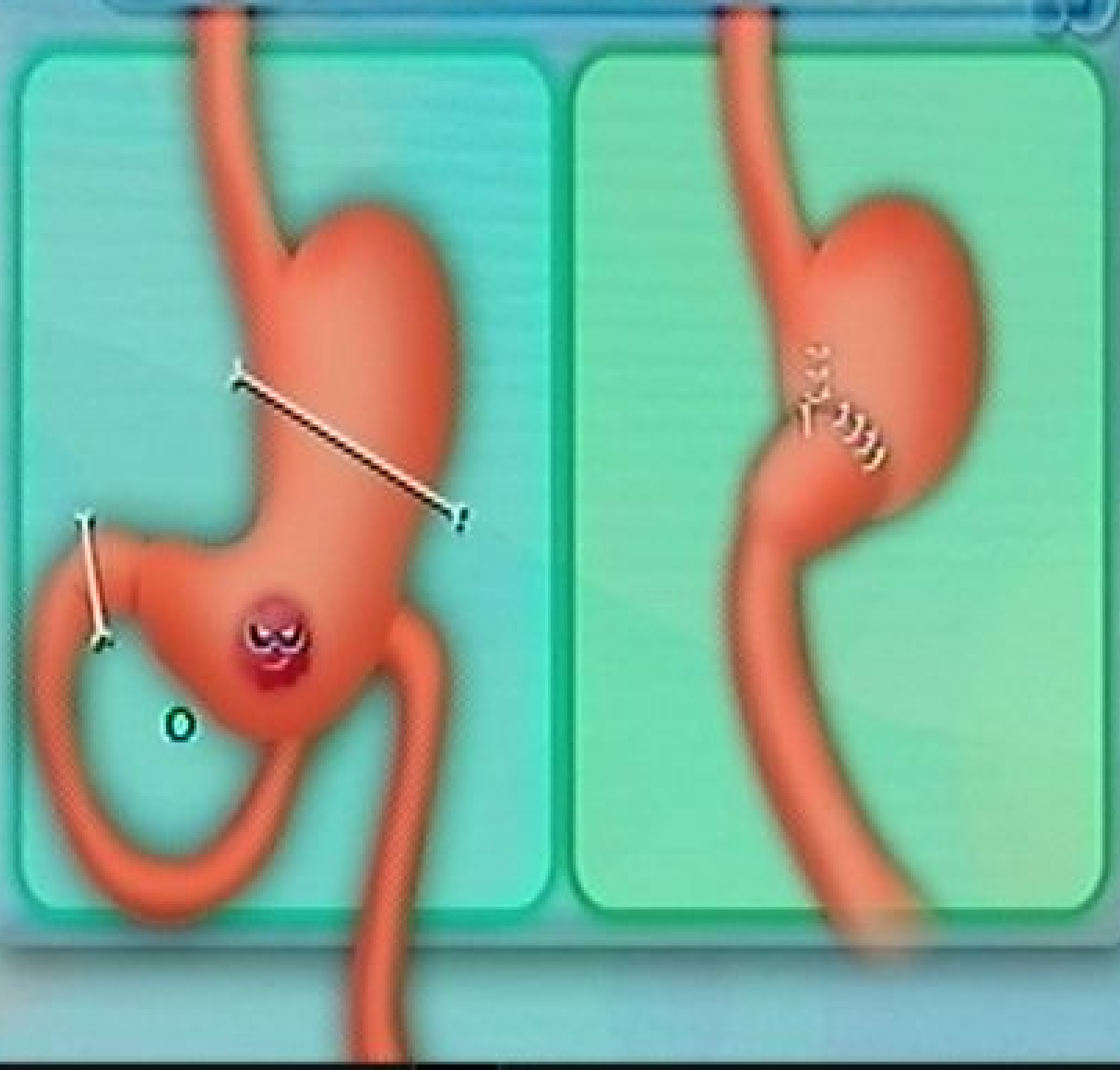


# 幽門側胃切除術

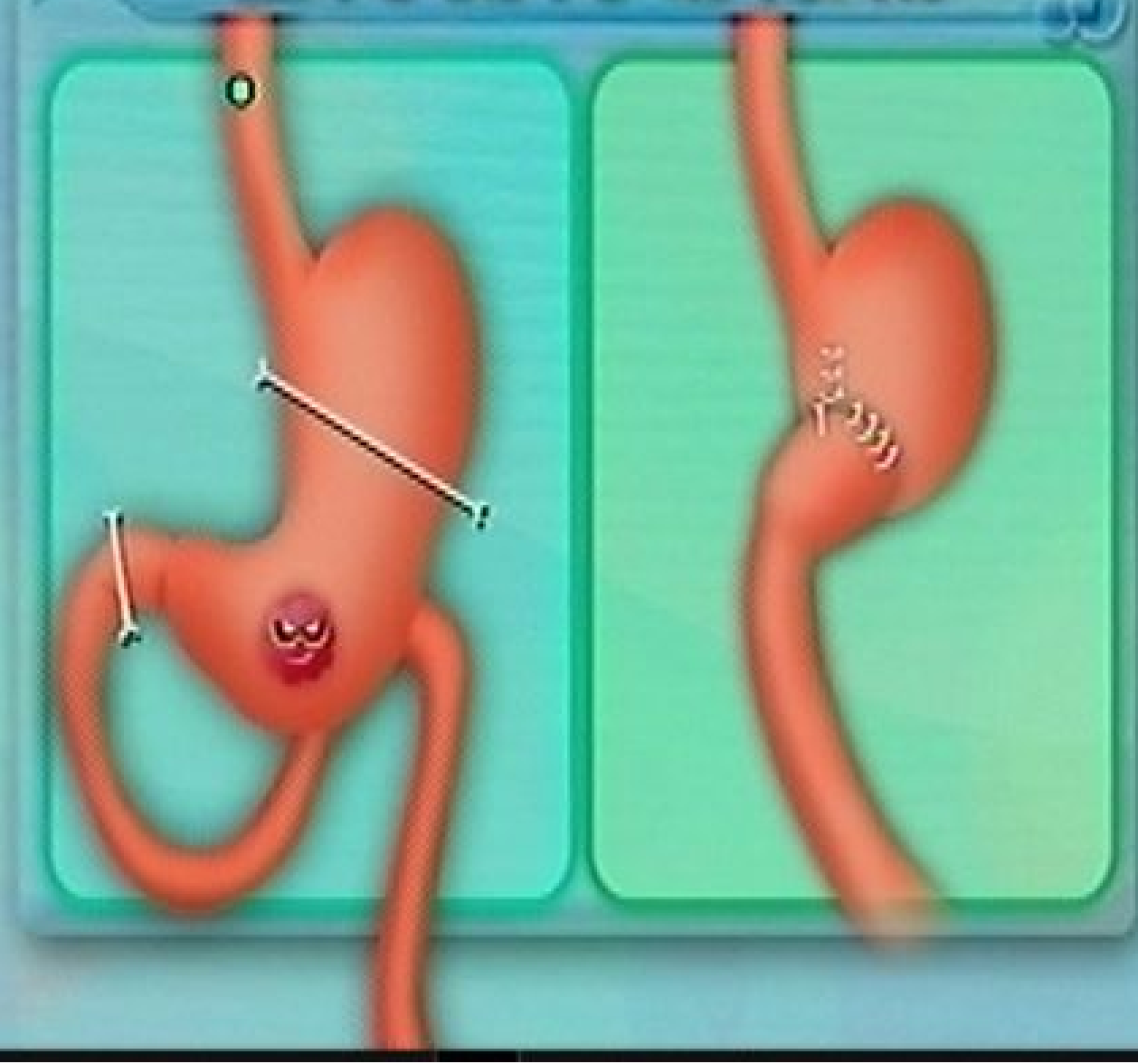




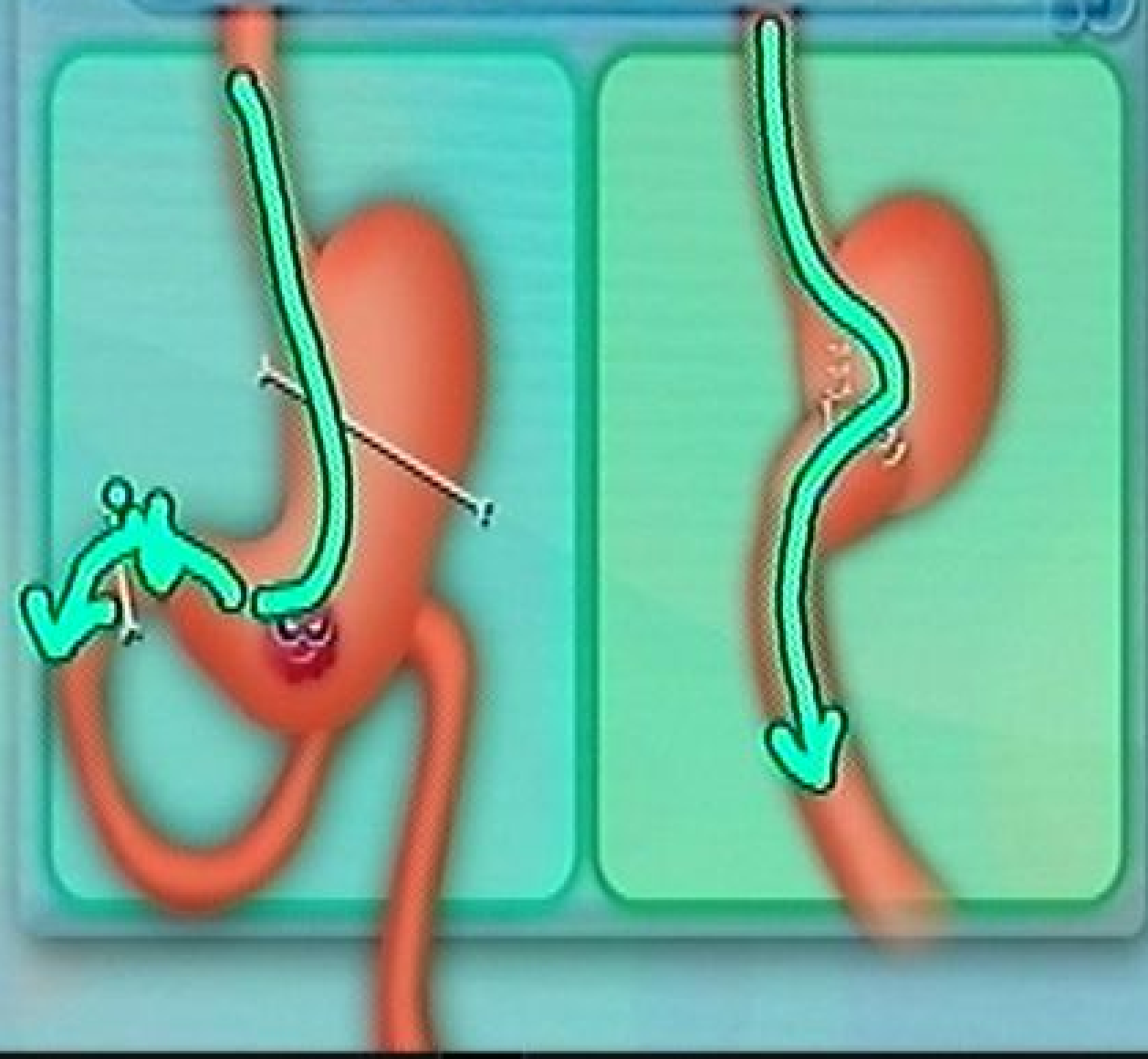
# 幽門側胃切除術



# 幽門側胃切除術



# 幽門側胃切除術



# 胃がん手術後の主な後遺症

ダンピング症候群

逆流性食道炎

貧血

腸へいそく

など

A middle-aged man with glasses, wearing a grey suit, white shirt, and patterned tie, is seated at a desk. He is looking down at a meal consisting of a black tray with rice, meat, and vegetables, and two white bowls. The background shows a bookshelf filled with books and a window with blinds.

50回かむ  
1日5回に分けて食べる

● 50回ほどかむ

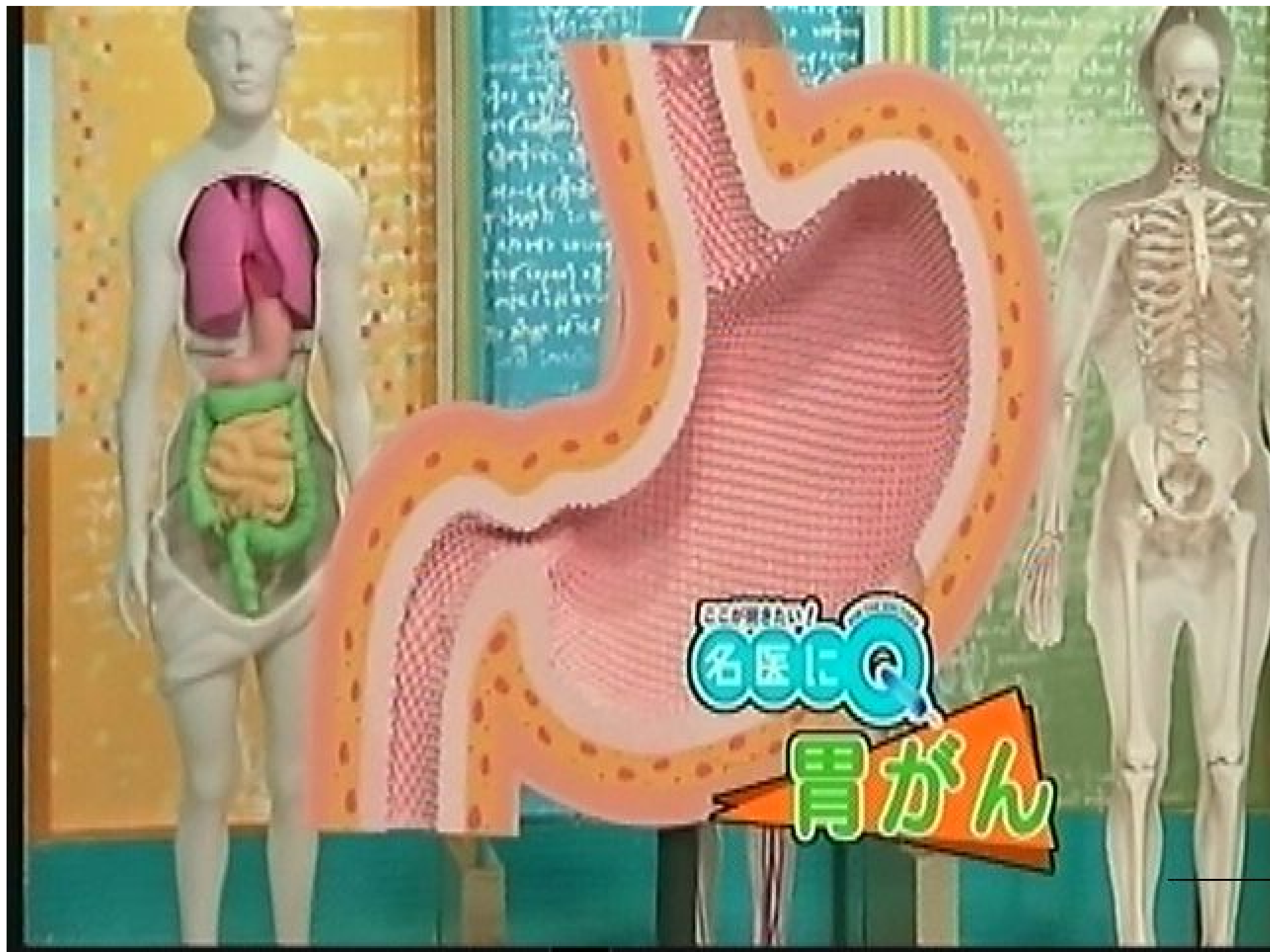
● 食事を5回に分ける

● 少量ずつ食べる

● 食べ過ぎない  
飲み過ぎない

● かたいものや  
脂っこいものは避ける

LINE



# 胃がんの治療

早期

I

II

III

IV

進行

内視鏡  
治療

手術

抗がん剤治療

胃がんの発生率  
胃がんの死亡率  
胃がんの予防法  
胃がんの診断法  
胃がんの治療法

44E



# 胃がんの治療

早期

II

III

III

IV

進行

内視鏡  
治療

手術

抗がん剤治療

ここが聞きたい!

ASK THE DOCTORS



手術後に

さらに抗がん剤?

抗がん剤

室 圭

長崎県がんセンター中央病院 薬物療法部長

# 術後補助化学療法

薬

TS-1

手術後3年の生存率

TS-1 + 手術

80.5%

手術のみ

70.1%

(ACTS-GC/N.E.J.M.2007)

## TS-1 主な副作用

下痢

口内炎

白血球減少

味覚低下

発しん

色素沈着

目の症状


疲労感

口内炎

目の症状

疲労感

発しん



# 術後補助化学療法

休薬

1コース

TS-1  
4週間

休薬  
2週間

減薬

120mg

100mg

80mg









80歳時

粘膜下層にほんの少し



3cm

分化型


80歳女性



粘膜下層にほんの少し

3cm

分化型



粘膜

粘膜下層

3cm



# 内視鏡治療の適応ガイドライン



粘膜にとどまる

2cm以下

分化型

かいようがない

聞きたい

ASK THE DOCTORS

80歳産

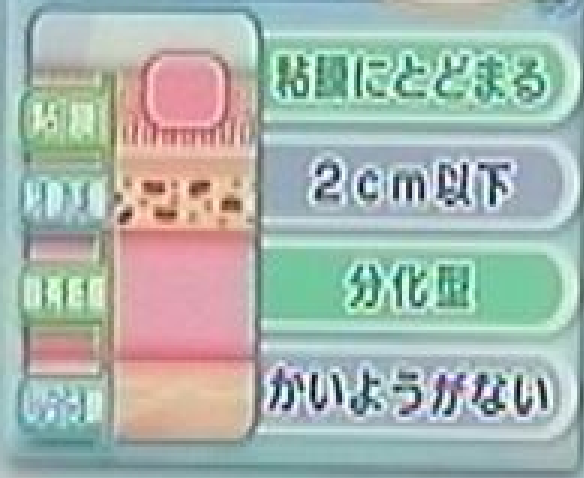

粘膜下層にほんの少し

3cm

分化型

内視鏡治療の適応ガイドライン



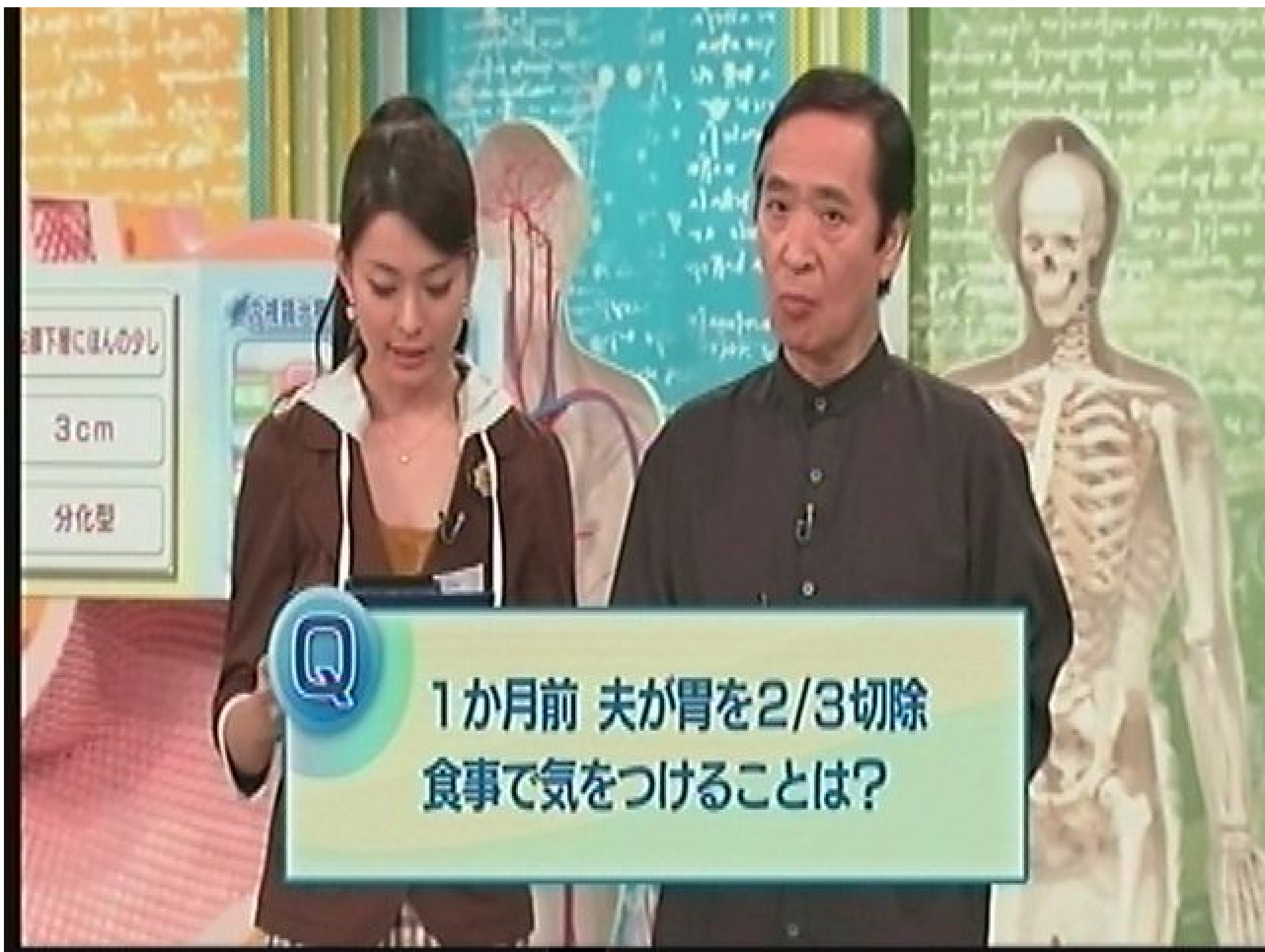粘膜

粘膜下層



胃カメラがこわい  
鼻から入れる内視鏡とは？





全層下層にほんの少し  
3cm  
分化型



1か月前 夫が胃を2/3切除  
食事で気をつけることは？

A collage of various papers and documents, some with handwritten notes and some with printed text. The papers are layered and overlapping, creating a busy, textured background. A prominent question box is overlaid in the lower center.

Q

胃全摘したが白血球が  
少なくTS-1服用できない  
何か方法は？



ここが聞きたい!  
名医にQ

ここが聞きたい! ASK THE DOCTORS  
名医にQ

終  
NHK

ここが聞きたい!

ASK THE DOCTORS

名医に



# 多く頂いたご質問・ご相談

● ピロリ菌と胃がんとの関係


● 手術後の後遺症対策

● 抗がん剤の治療法

など

A man and a woman are standing behind a green sign. The woman is on the left, wearing a dark patterned top. The man is on the right, wearing a maroon button-down shirt. The background is a wall covered with various papers and notices. The sign is green with white text and a white outline.

患者代理人



内視鏡治療

小野 裕之

県立静岡がんセンター 部長

市立病院



外科手術

山口 俊晴

癌研究会 有明病院 消化器センター長


抗がん剤

室 圭

長知県がんセンター中央病院 薬物療法部長

抗がん剤

# 胃がんの治療



内視鏡  
治療

手術

抗がん剤治療





胃がんのリスク 高い人とは？

# 胃がん 危険度チェック

(監修 東北大学大学院教授 坪野吉孝)

野菜や果物をほとんど食べない

塩辛いものをほぼ毎日食べる

たばこを吸う

両親や兄弟姉妹に胃がんの人がいる

ビロリ菌がいる

# 胃がん 危険度チェック

(監修 東北大学大学院教授 坪野昌孝)

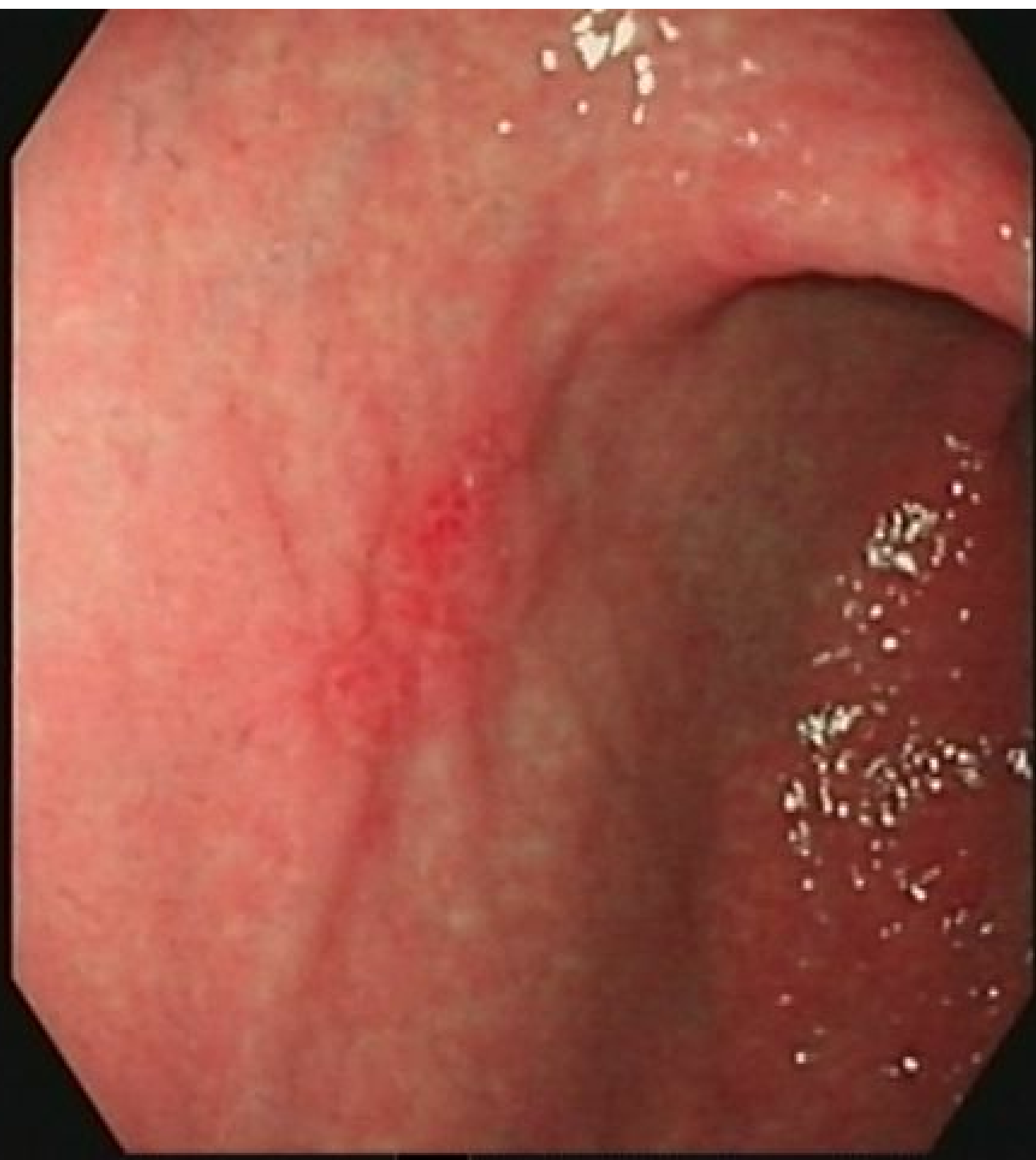- 野菜や果物をほとんど食べない **1.2~1.3倍**
- 塩辛いものをほぼ毎日食べる **2倍**
- たばこを吸う **2倍 (男性)**
- 両親や兄弟姉妹に胃がんの人がいる **2倍**
- ピロリ菌がいる **5倍**





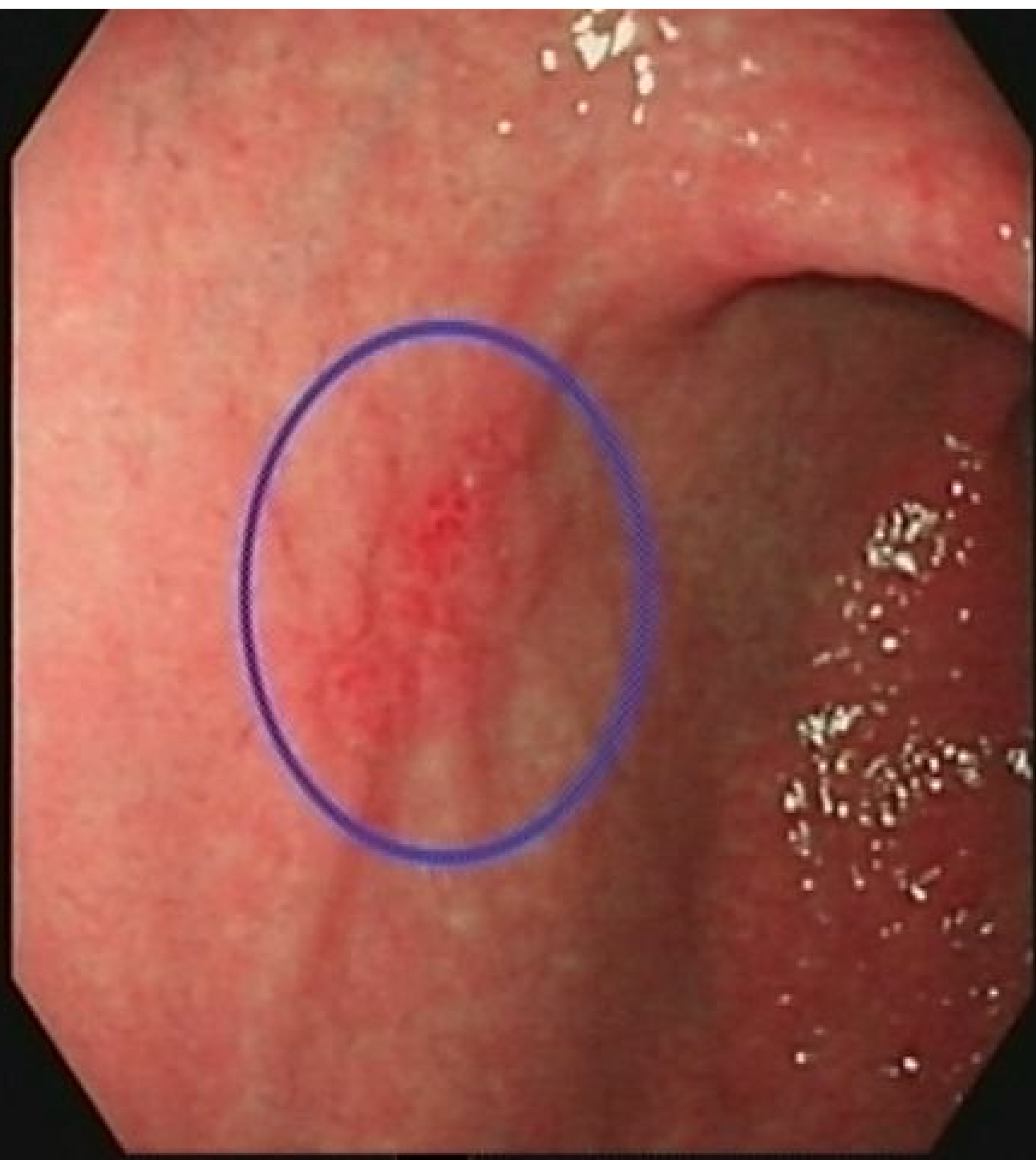
祖父や祖母が胃がん  
遺伝との関係は？

ИИКЕ

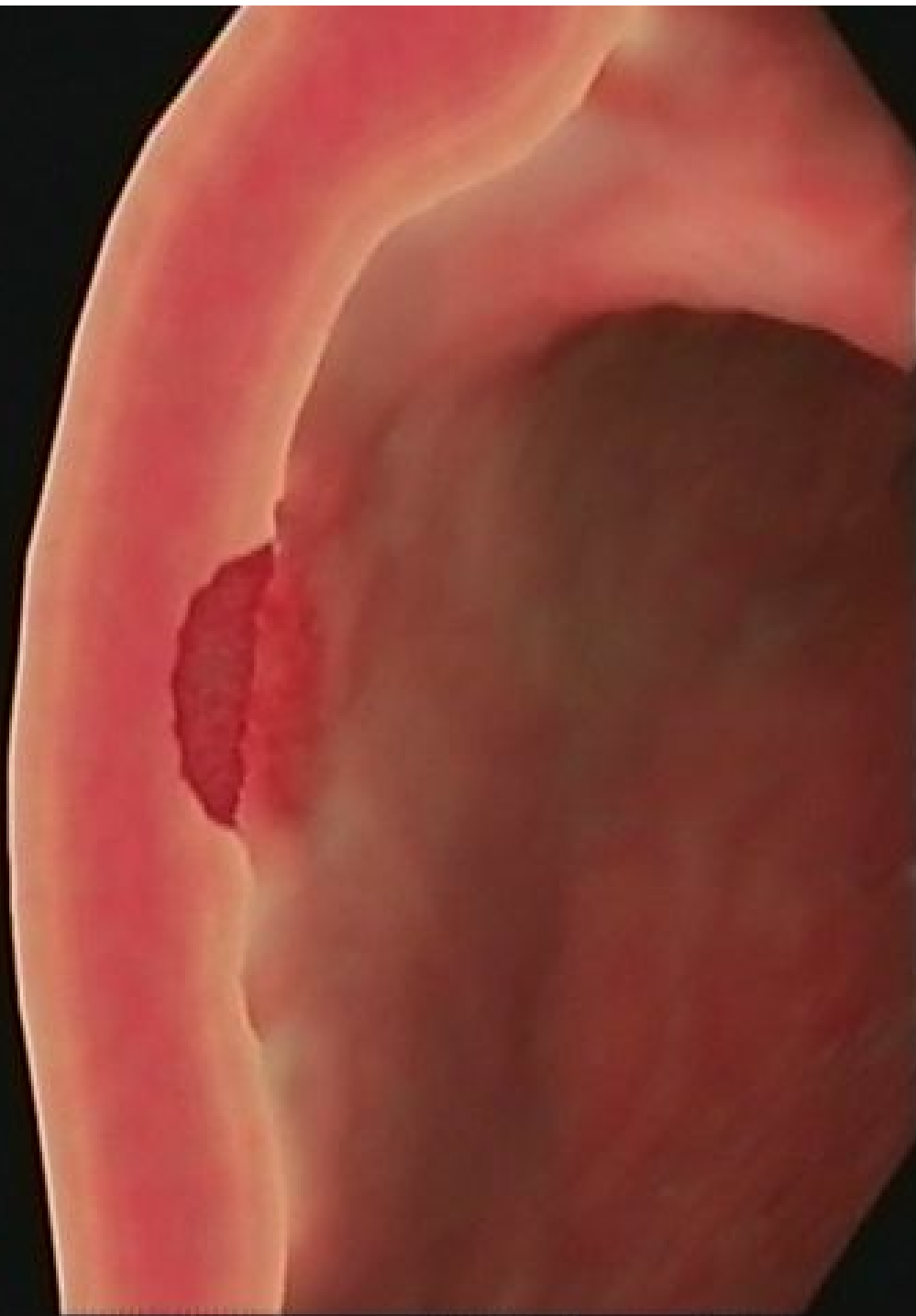




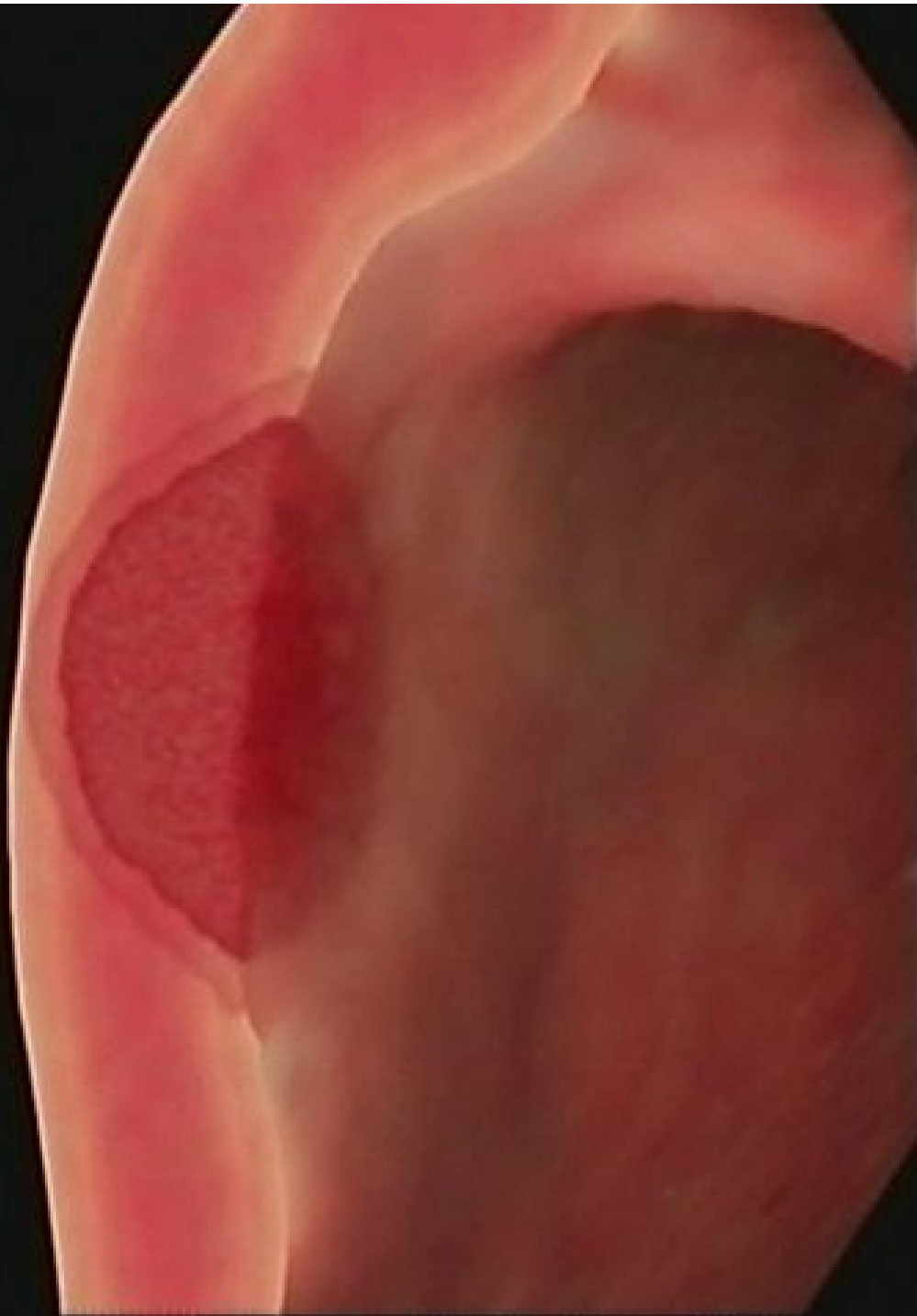
ИИКЕ



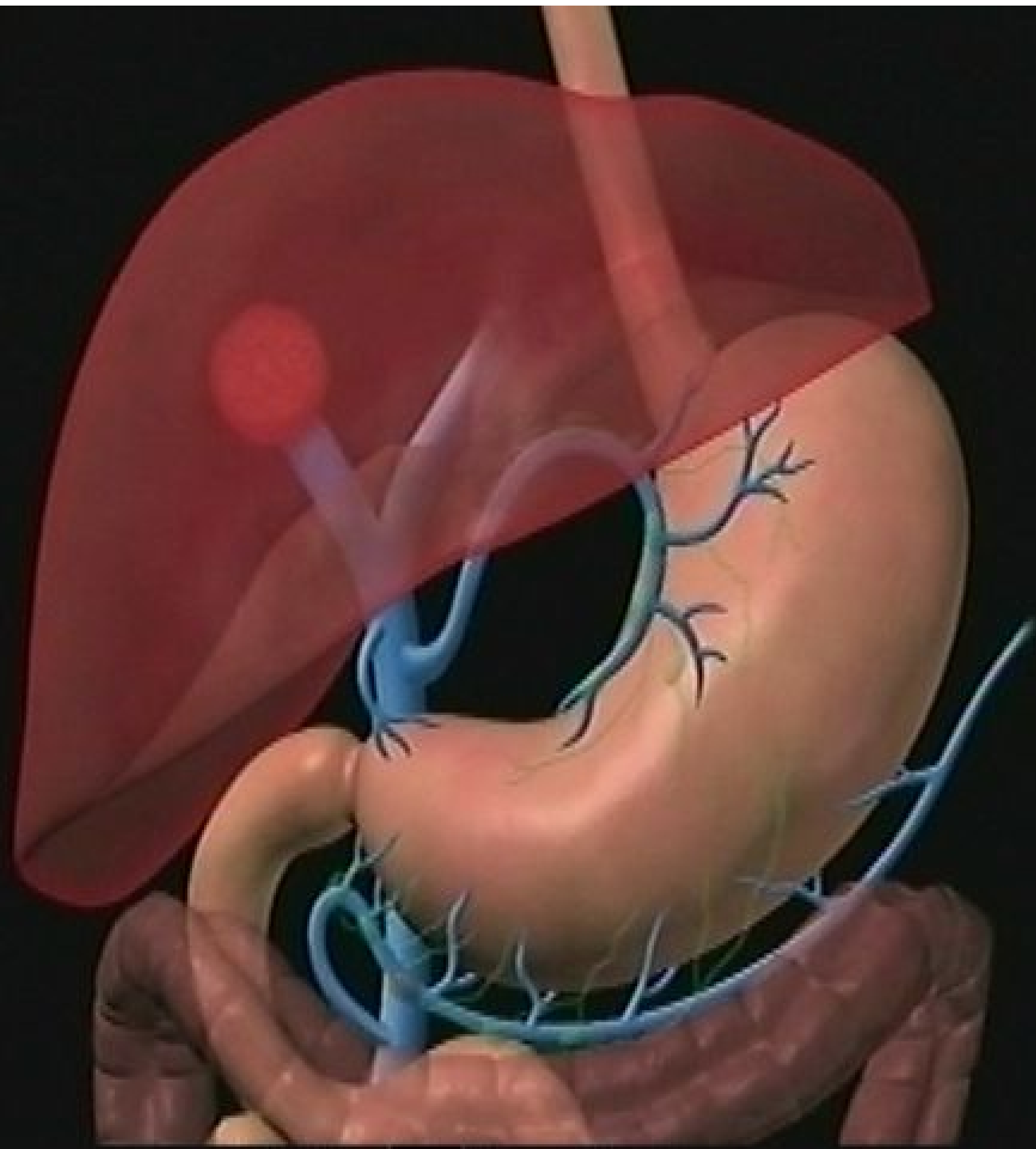
ННКЕ

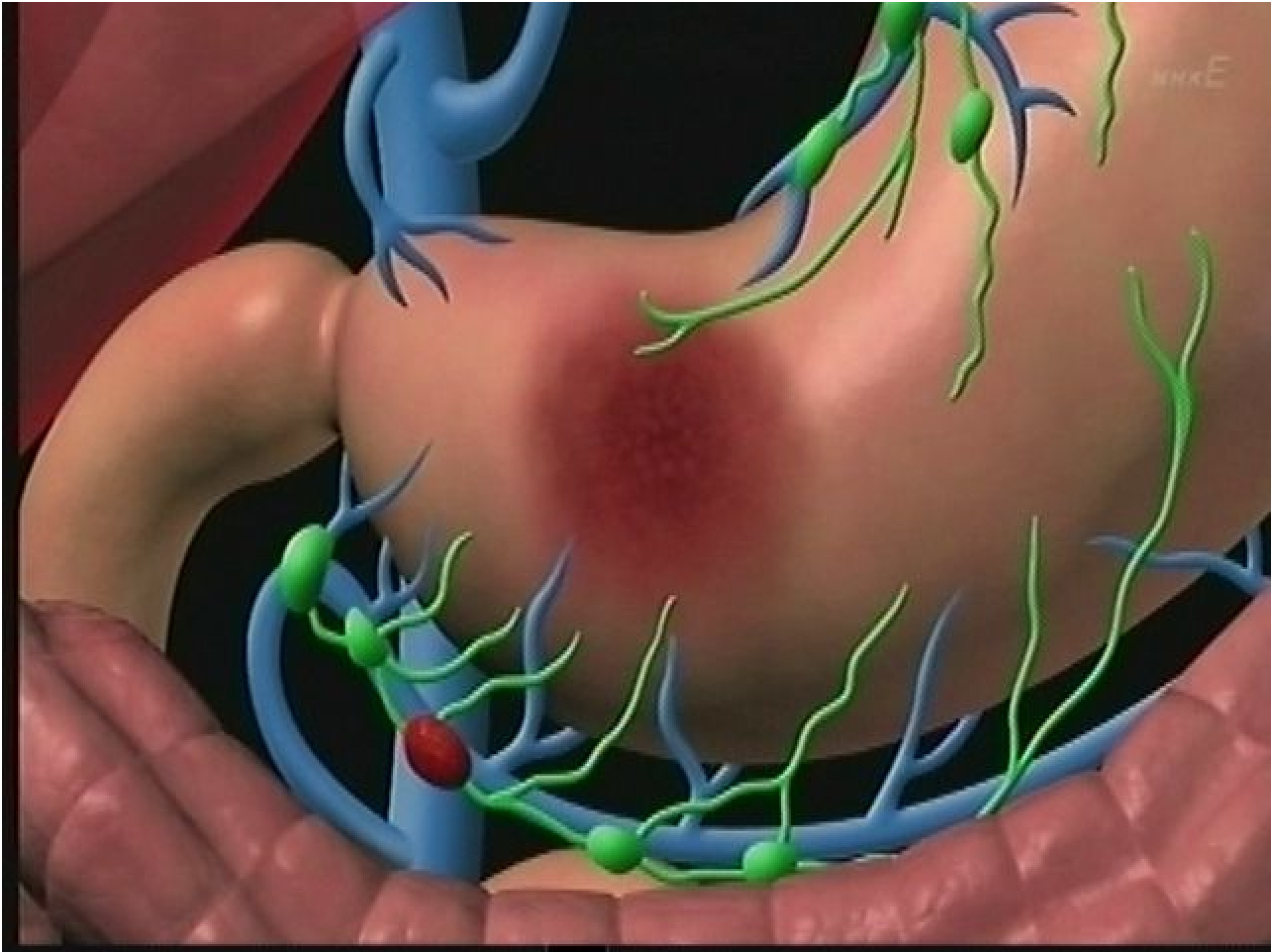

ННКЕ

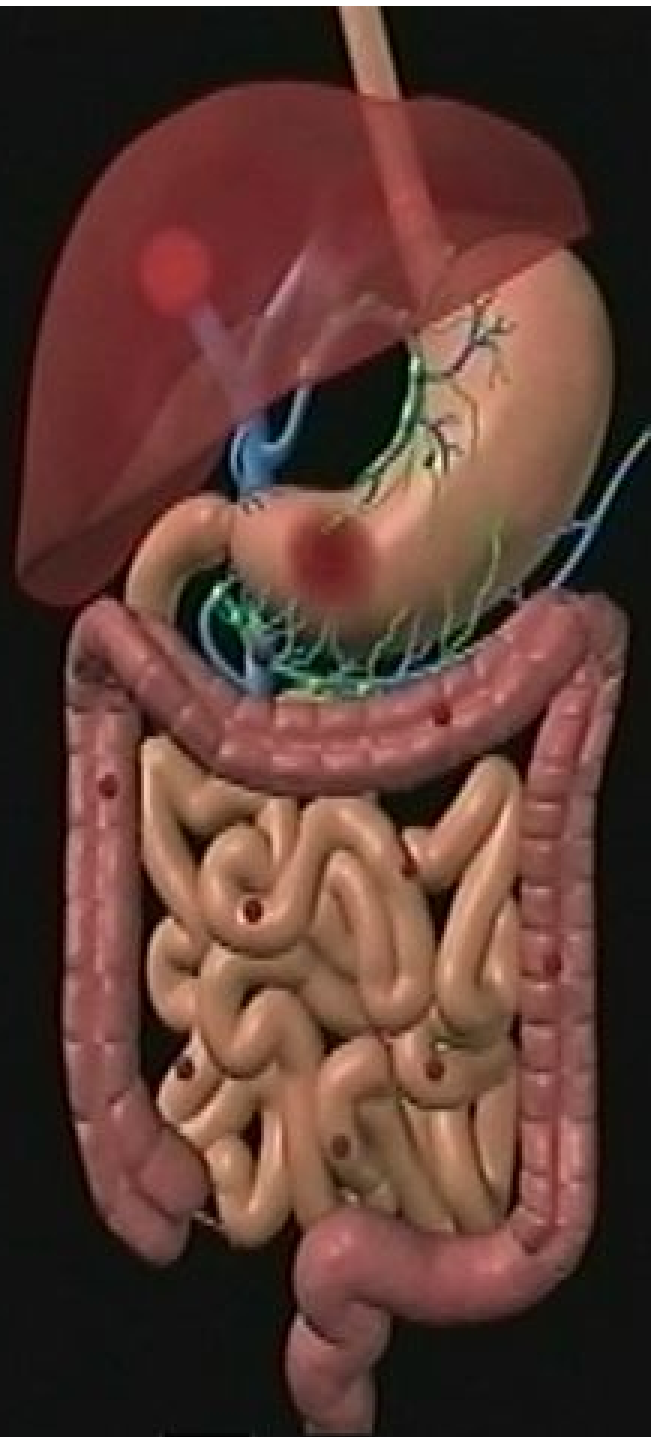


МНРЕ





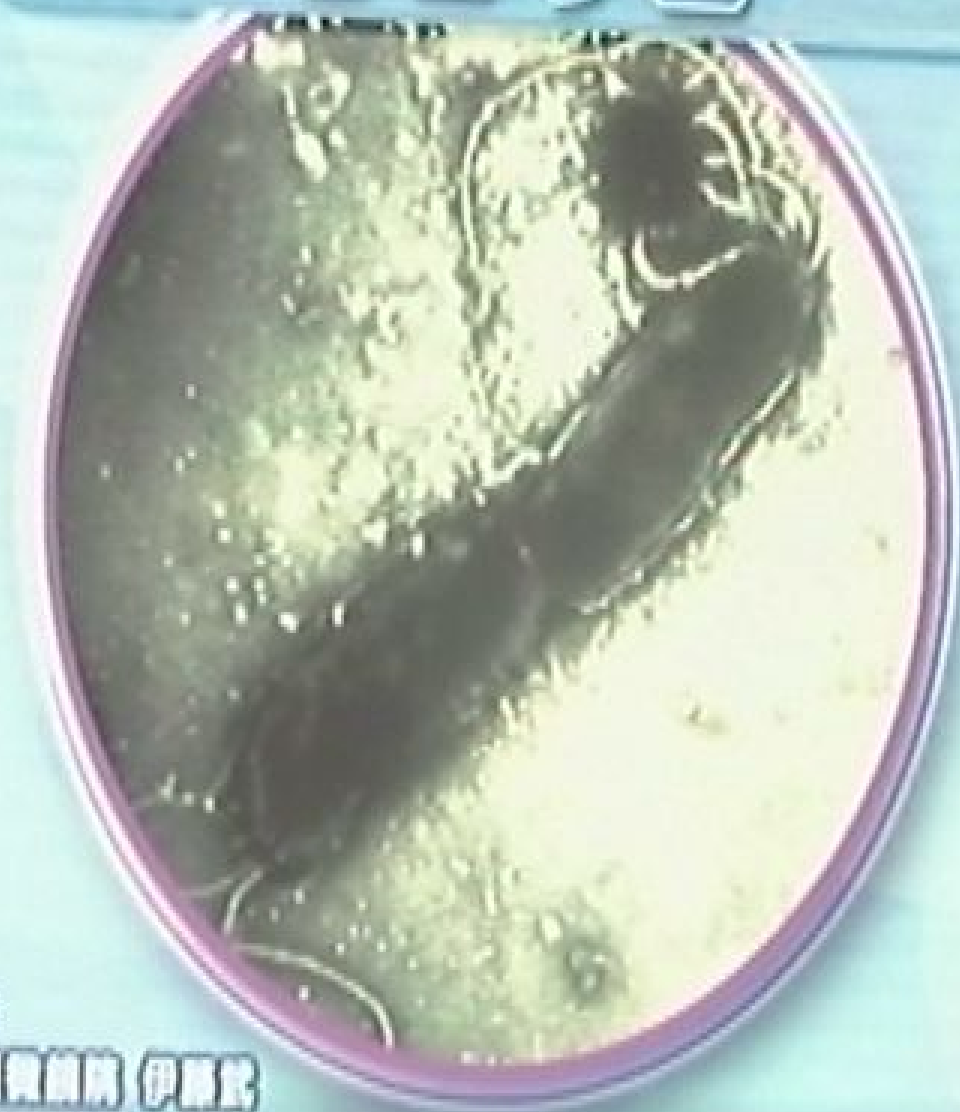ИИКЕ





検査で2か所胃かいよう  
ピロリ菌感染で除菌を勧められた  
胃かいようや胃がんとの関係は？

# ピロリ菌



撮影：  
東京照像館 伊藤氏





慢性胃炎

萎縮性胃炎







Q

検査で2か所胃かいよう

ピロリ菌感染で除菌を勧められた

胃かいようや胃がんとの関係は？



前回 つらくない内視鏡検査  
静脈麻酔はどこで受けられる？

NHK E





苦しくない！内視鏡検査

静脈麻酔

◆ 軽い麻酔薬を注射 ◆

◆ 半分眠ったような状態に ◆



## 内視鏡検査 静脈麻酔の注意点

★ リスクがあり、使えない人もいる

◆ 麻酔が覚めるまでの時間が必要

◆ 運転はできない(当日)

A man in a dark suit, white shirt, and purple tie is pointing his right index finger towards his nose. He is wearing glasses and has a slight smile. The background is a stylized, colorful set with arches and a blue wall. A teal text box is overlaid at the bottom of the frame.

経鼻内視鏡検査

# 胃がんの治療

早期

I

II

III

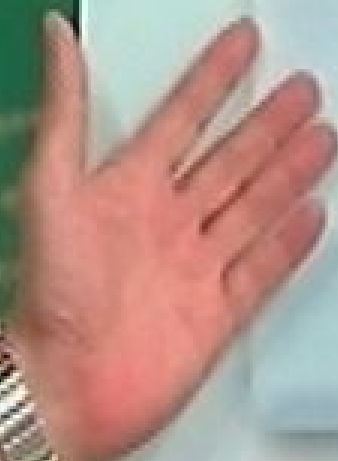IV

進行

内視鏡  
治療

手術

抗がん剤治療

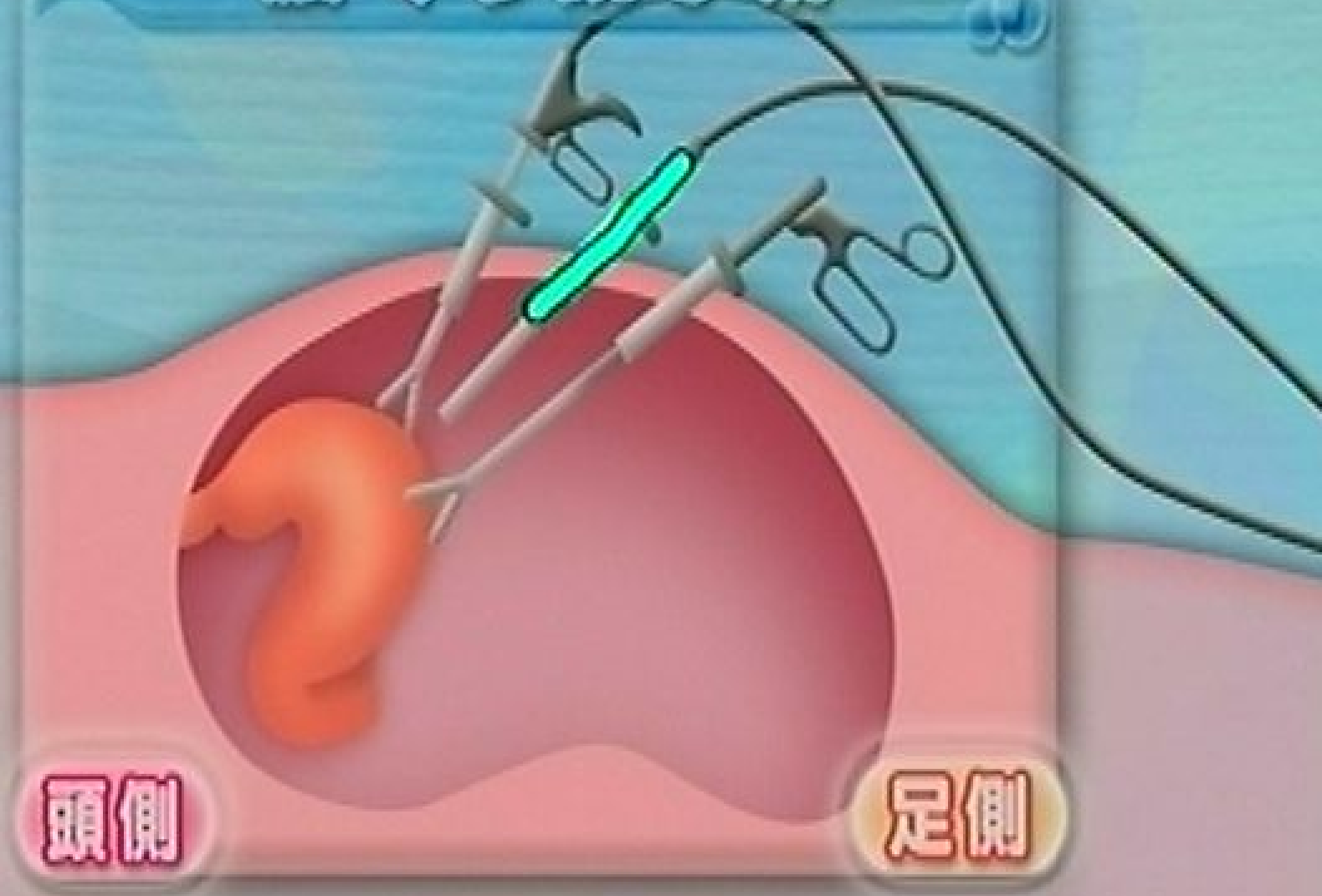


A background image showing a desk with several papers, a pen, and a yellow sticky note. The papers have some text on them, but it is mostly illegible. The overall scene is a typical office or study desk.

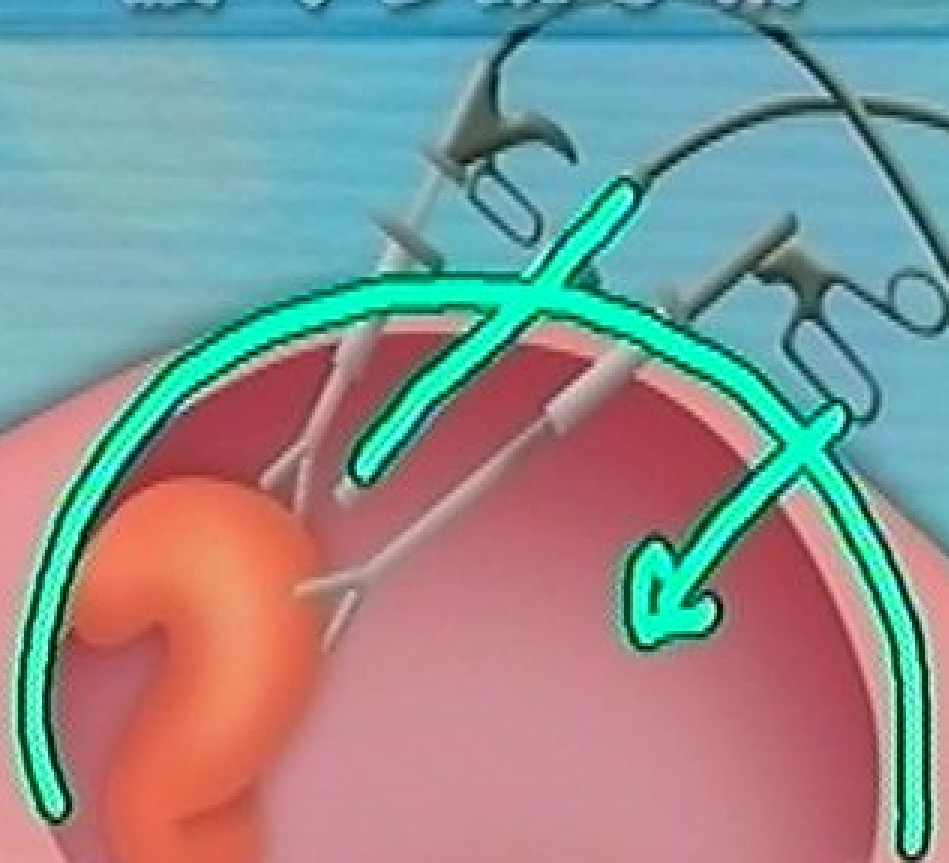
Q

78才の父に胃がん  
手術といわれたが心配  
腹くう鏡手術はどういうもの？

# 腹くう鏡手術



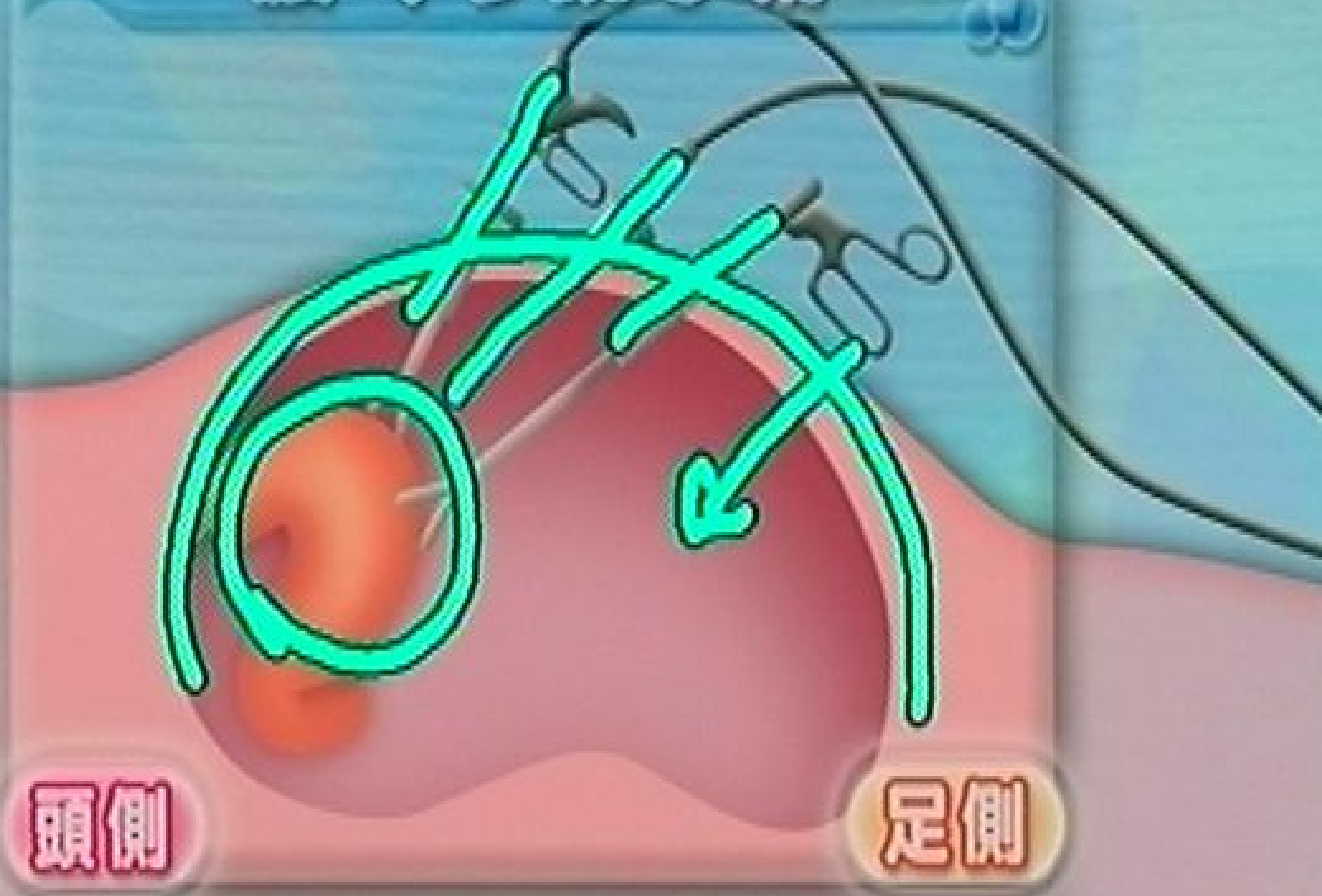# 腹くう鏡手術




頭側


足側

# 腹くう鏡手術



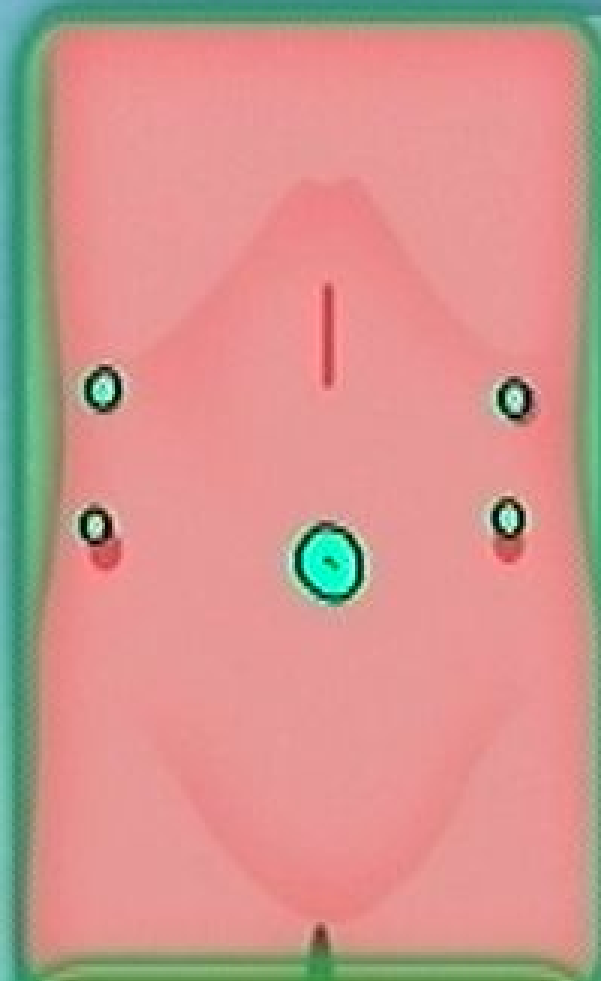


腹くう鏡手術

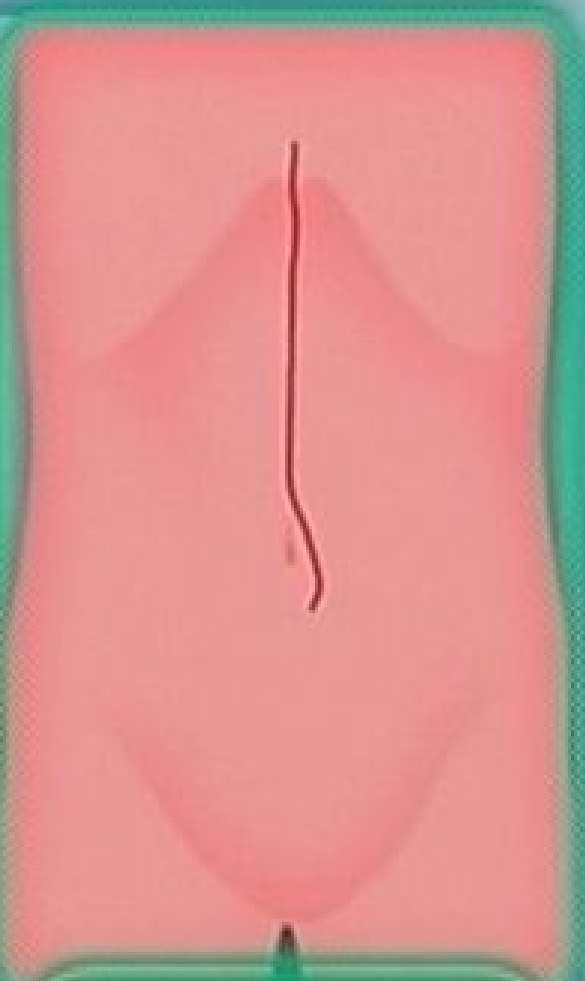


開腹手術





腹くう鏡手術



開腹手術

# 腹くう鏡手術

早期がんが  
主な対象

## 長所

傷が小さくてすむ

体の回復が早い

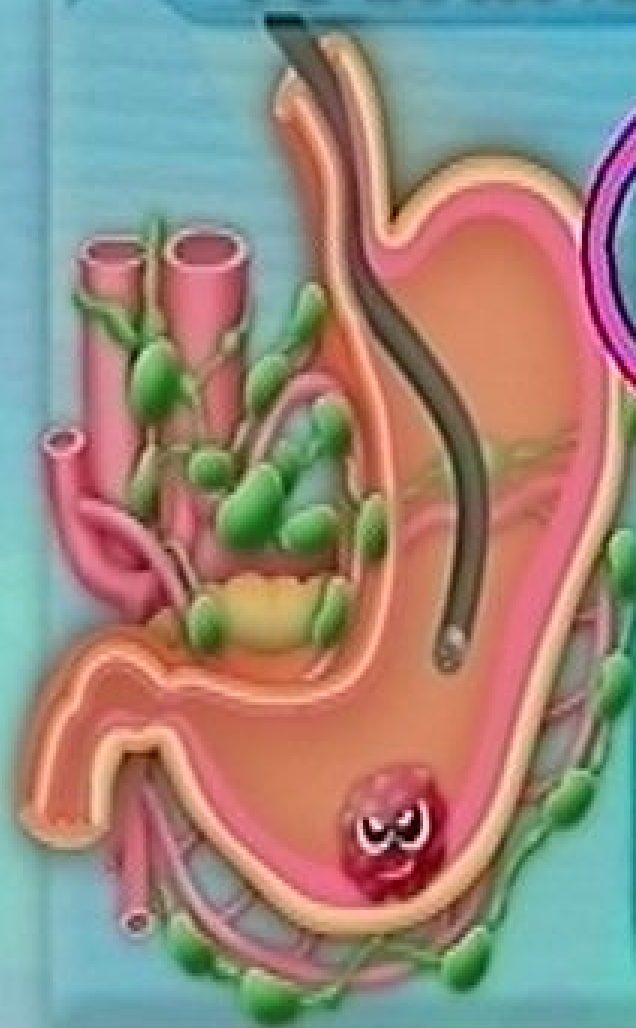腸を傷つけにくい

## 短所

手術時間がかかる

施設が限られる

# 内視鏡治療の原則



●リンパ節  
転移がない

●がんが一括  
切除できる

- 大きさ
- 場所

からだイキイキ  
手術後の  
食事のとり方



胃がん手術後の主な後遺症



ダンピング症候群

逆流性食道炎

貧血

腸へいそく

など



手術後の食事

4つのキーワード

速度

量

油

大きさ







それまでの量から減らして食べる  
(目安はおよそ3分の1の量)



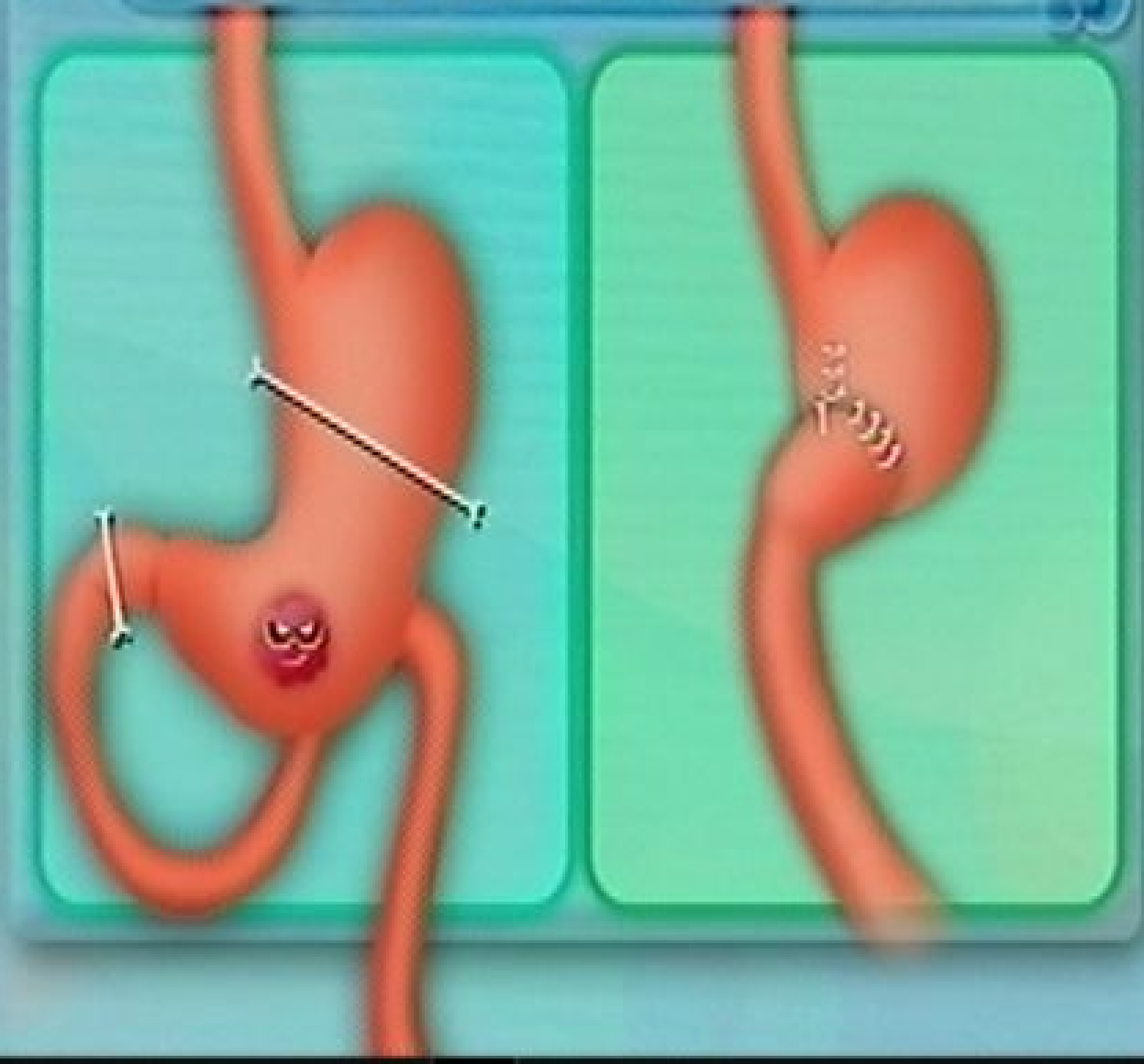


あぶらっこい物は控えめに

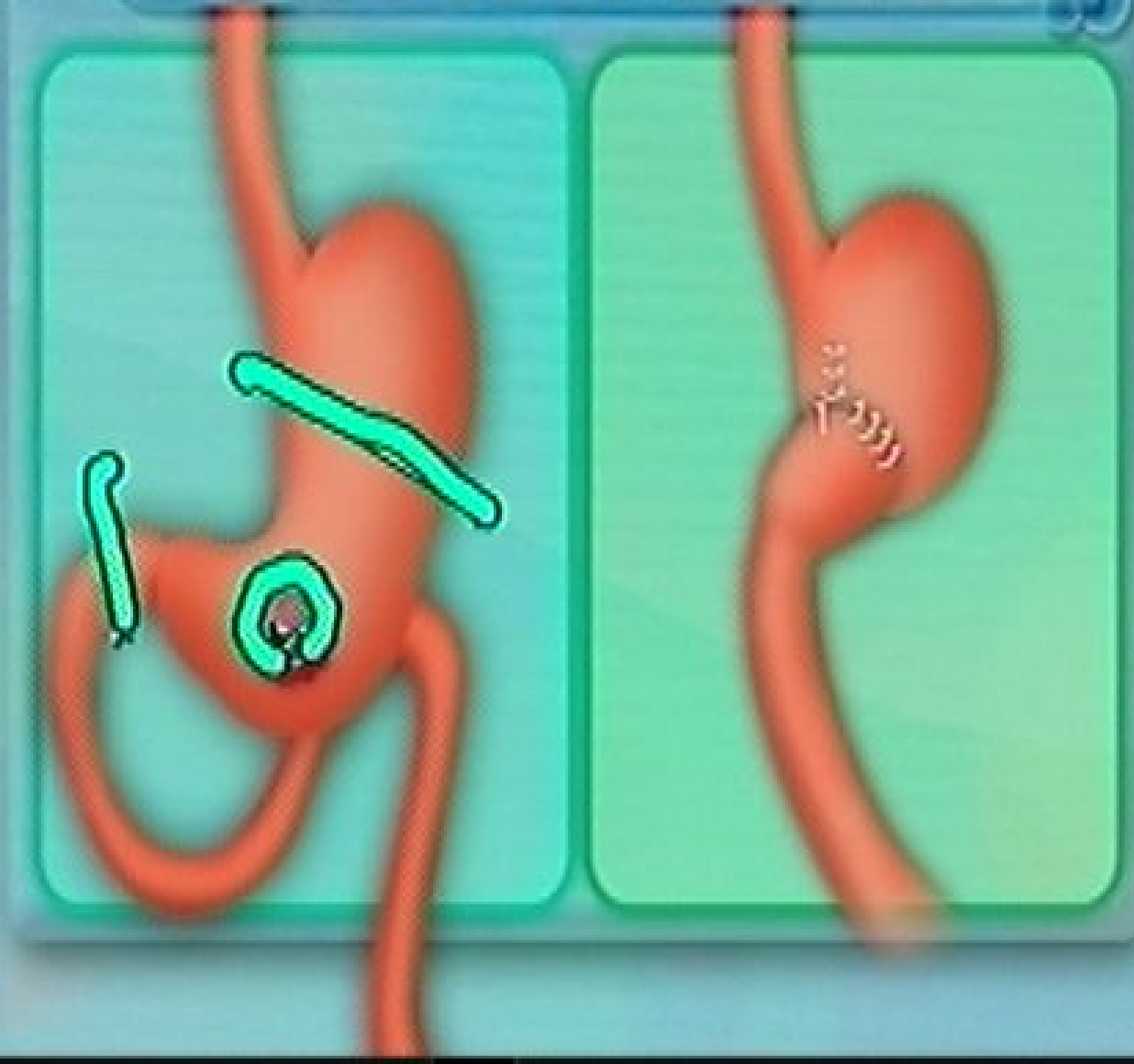
A close-up photograph of a white ceramic dish with a red border. The dish contains several dumplings, some of which are quite large and round. There are also sliced carrots and green peas. A green banner with white Japanese text is overlaid at the bottom of the image.

大きな固まりをのみ込まない

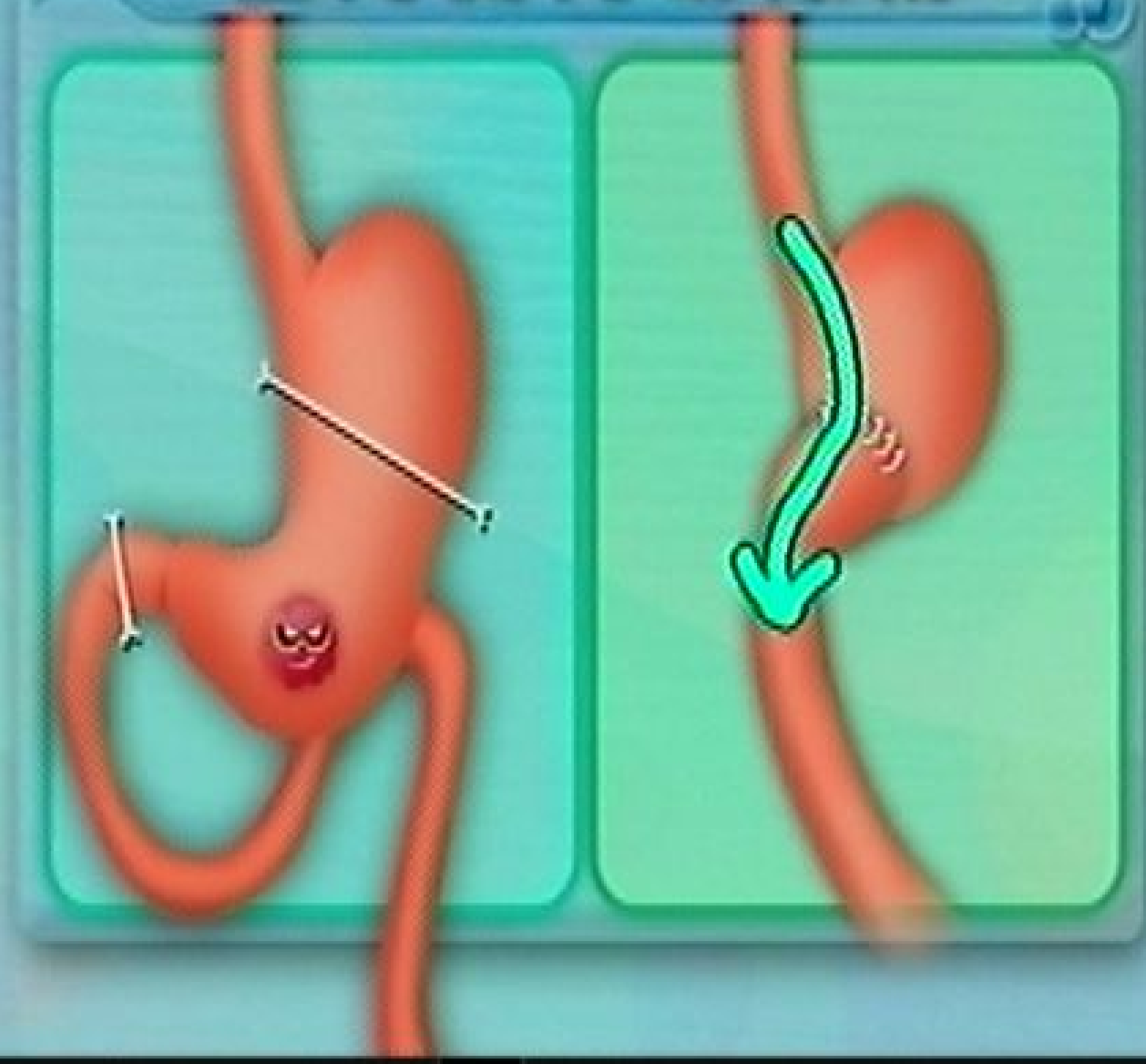
# 幽門側胃切除術



# 幽門側胃切除術



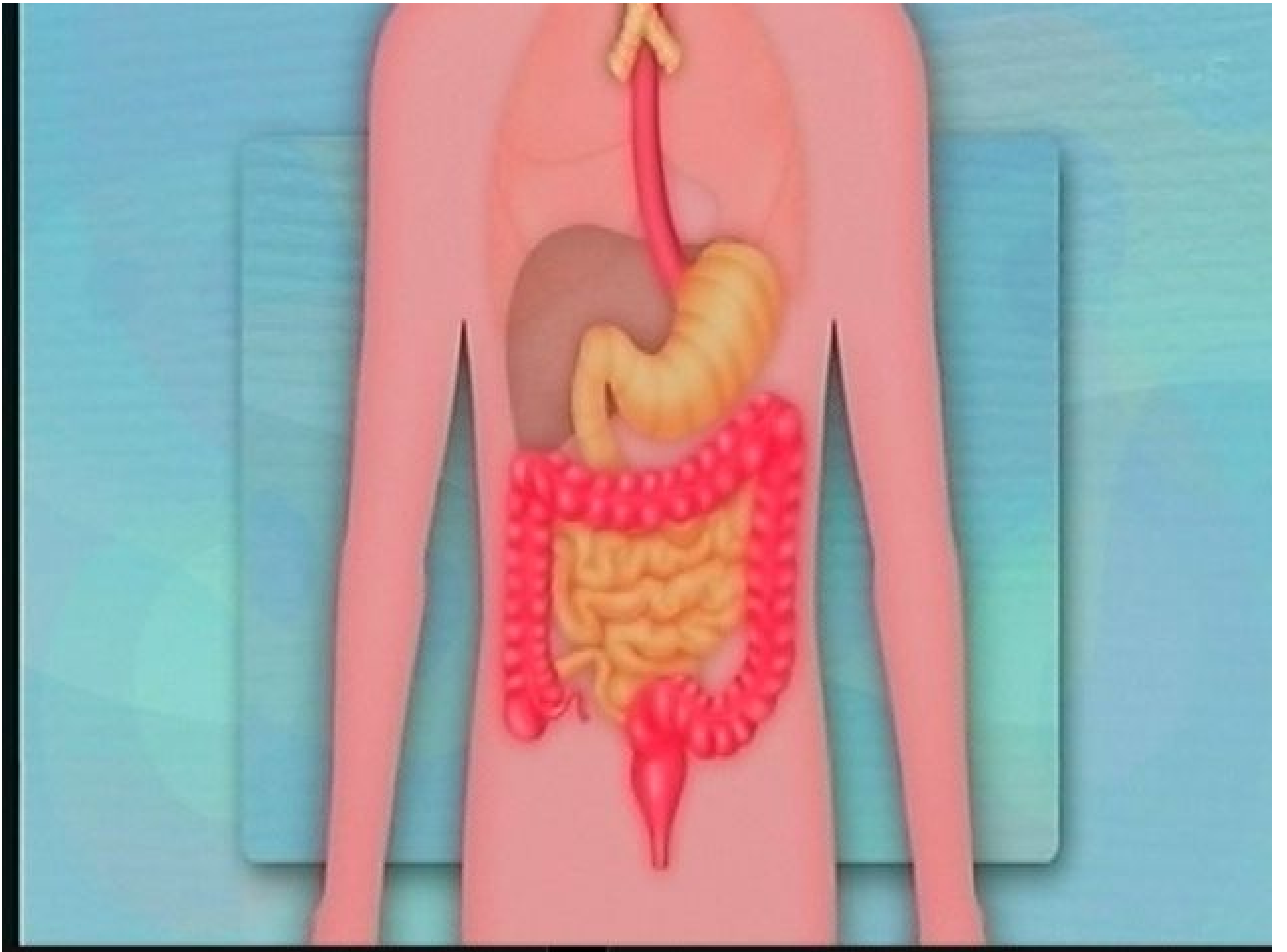
# 幽門側胃切除術

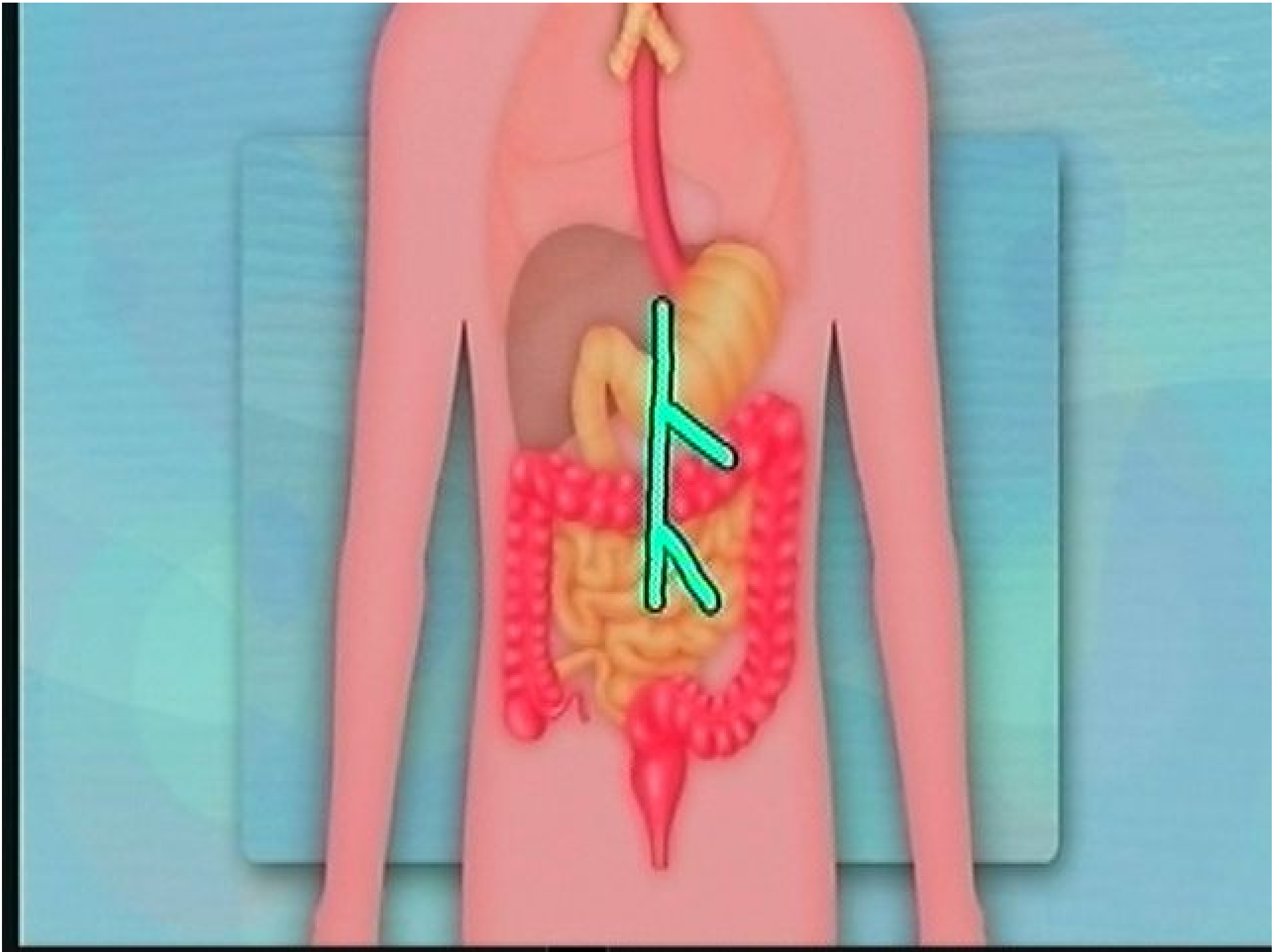




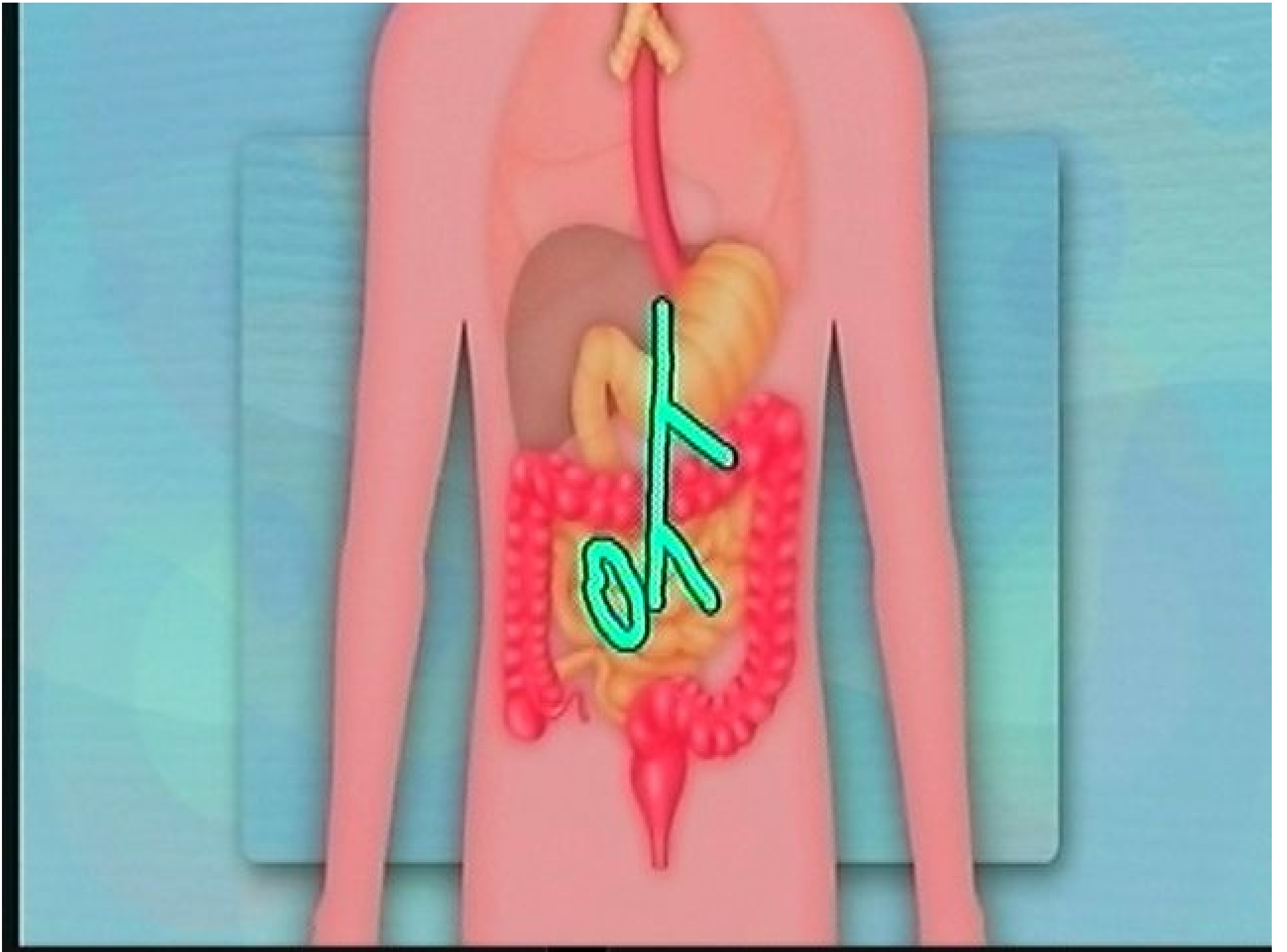
Q

4年前に胃を3分の2切除  
腸閉そくを短期間に何度も起こす  
毎日が心配・・・









# 胃がんの治療

早期

I

II

III

IV

進行

内視鏡  
治療

手術

手術後  
→抗がん剤治療

## 胃がんの治療



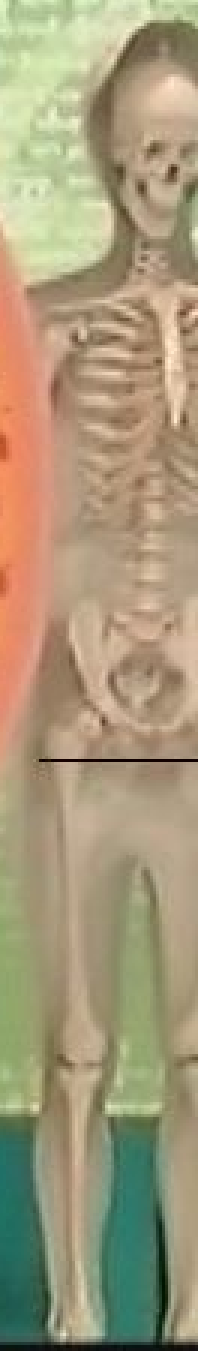内視鏡検査

手術

抗がん剤  
放射線治療



進行がんといわれた  
転移している場合の治療法は？



# 進行・再発がんの治療

状態

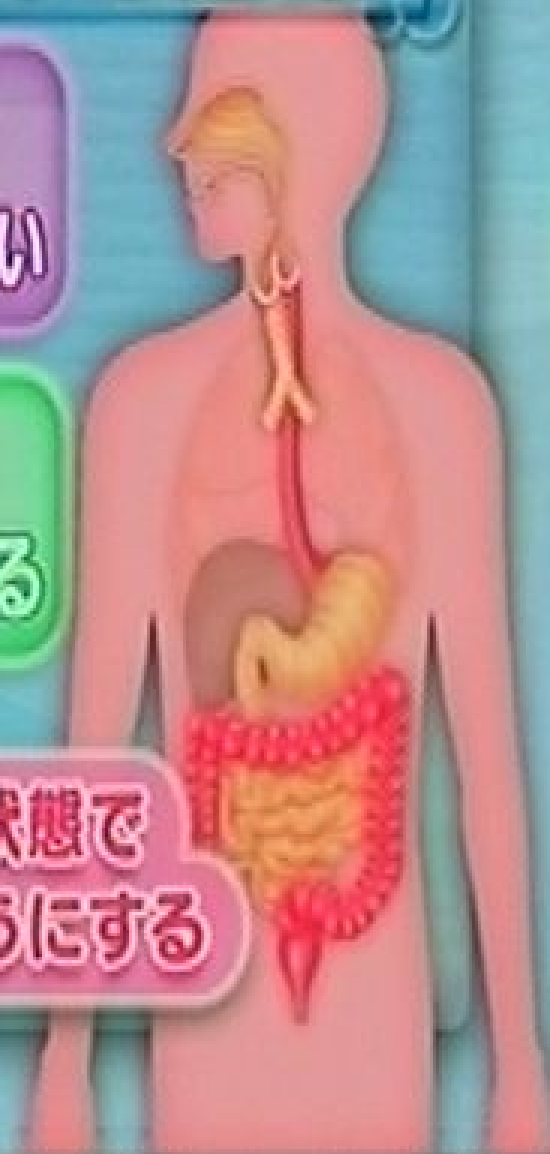- 手術ができない
- 手術でがんがとりきれない

目標

- 病気の進行を遅らせ
- 症状が出るのを遅らせる



普通の日常生活をいい状態で  
長く続けられるようにする



# 進行・再発時の標準的治療法

TS-1

+

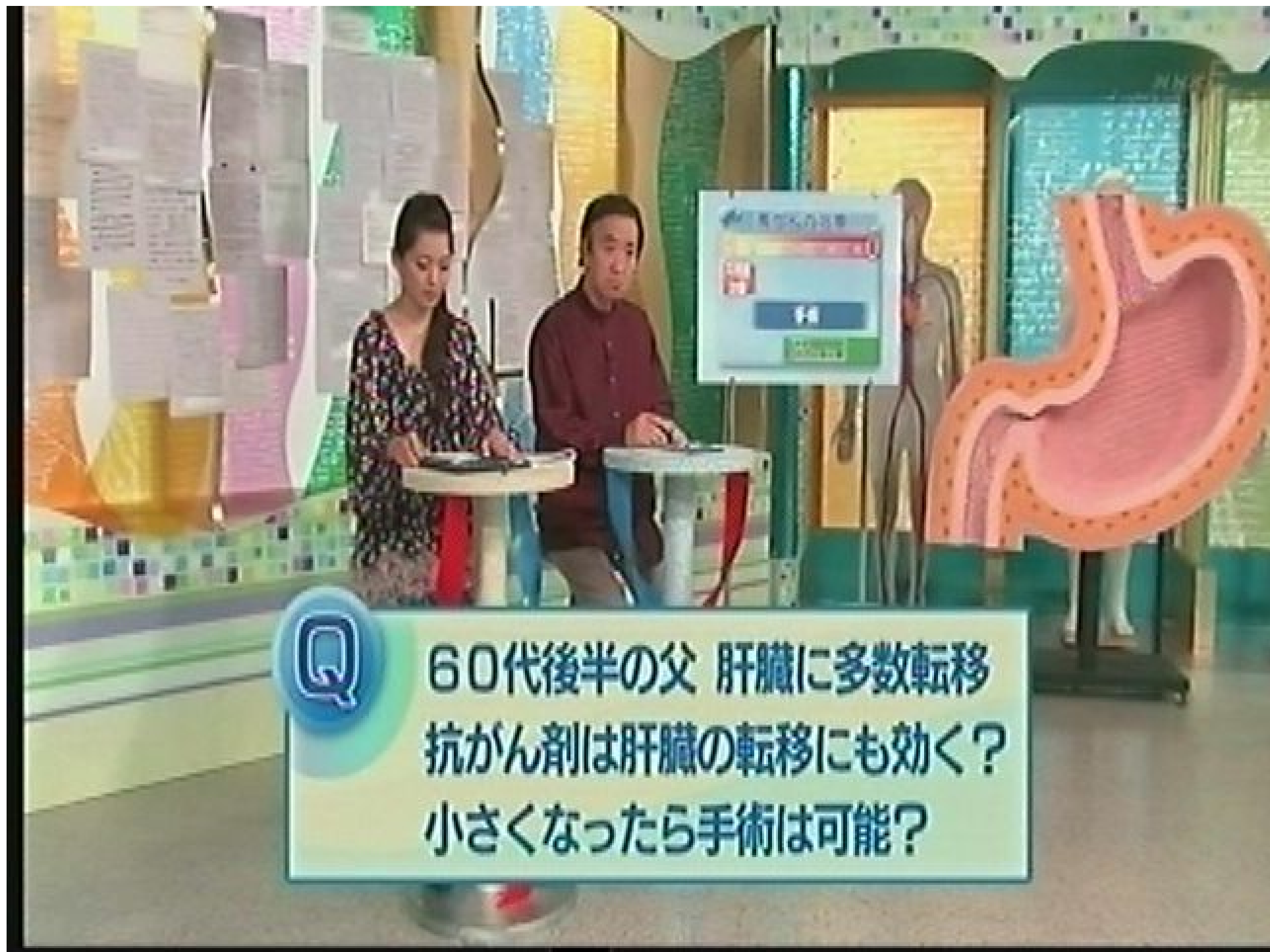シスプラチン

TS-1 3週間

休薬2週間

シスプラチン (入院約3日間)

※くり返す



60代後半の父 肝臓に多数転移  
抗がん剤は肝臓の転移にも効く？  
小さくなったら手術は可能？

# TS-1+シスプラチンができないとき

飲み薬

TS-1 単独

点滴薬

フルオロウラシル

フルオロウラシル + メトトレキサート  
+ レボホリナートカルシウム

イリノテカン

タキサン系

# TS-1+シスプラチンができないとき

飲み薬

TS-1 単独

フルオロウラシル

フルオロウラシル + メトトレキサート  
+ レボホリナートカルシウム

イリノテカン

タキサン系

点滴薬



# मल्लिकार्जुन OPINIONS मल्लिकार्जुन





方洲誠之助  
小野裕之

我がん丸

# マルチオピニオン 来週

~あなたにベストの治療法を探る~

60歳男性



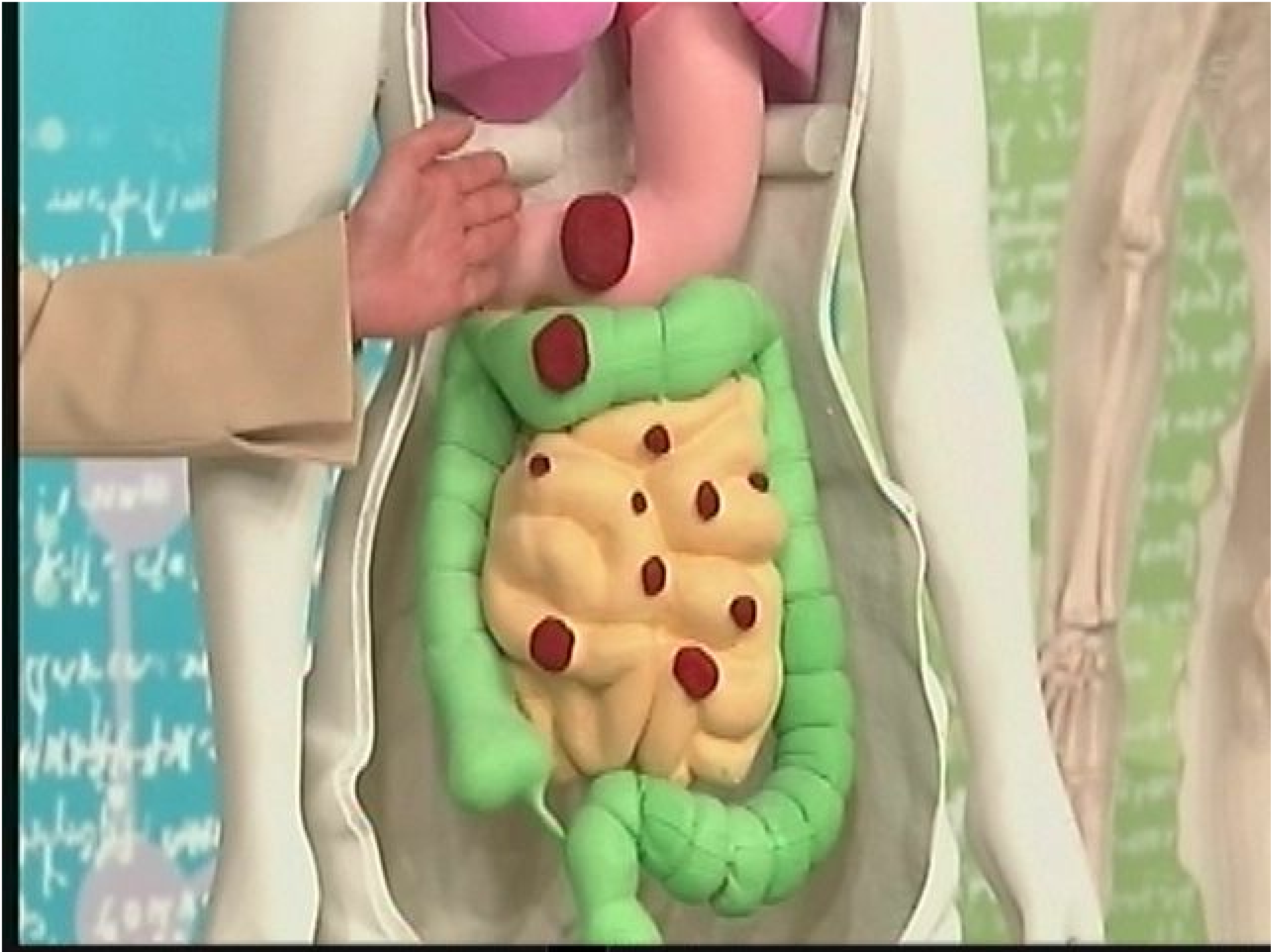胃に大きながん

腹まくは腫

ステージ4

食べることが苦痛

腸へいそくの傾向



抗がん剤

+

バイパス手術

or 人工肛門

ここが聞きたい!

ASK THE DOCTORS

名医に

抗がん剤治療が  
基本。→特にこの場合  
では点滴による  
抗がん剤治療。



見鏡治療

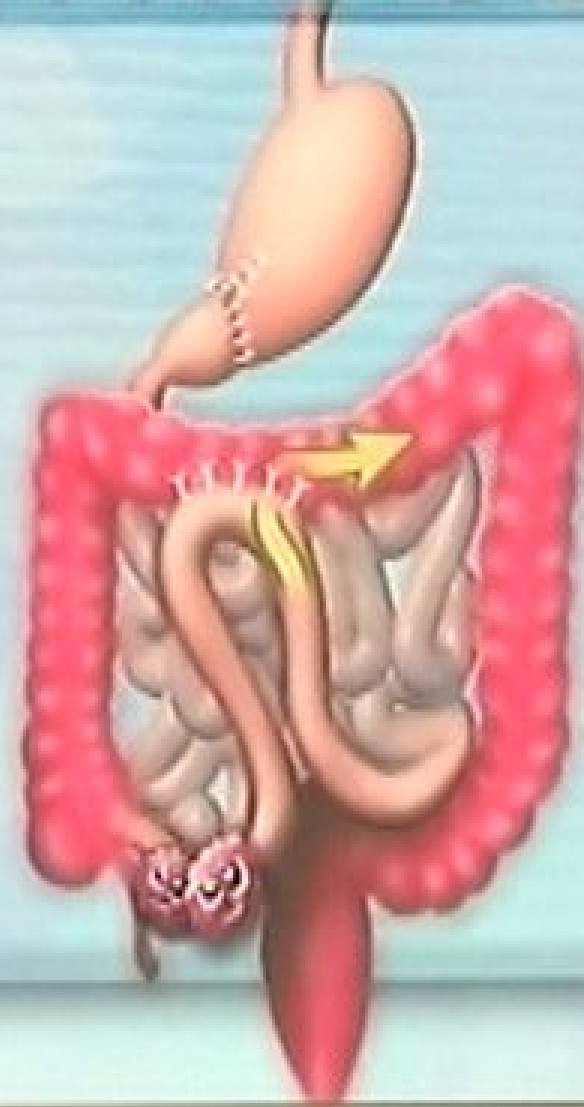
抗がん剤治療

→ 症状緩和のための

内視鏡的胃3つ



# バイパス手術





# 抗がん剤治療

## 胃がん 抗がん剤治療

第一選択薬

TS-1) + シスプラチン

TS-1) 単独

第二選択薬

フルオロウラシル

フルオロウラシル) + メトトレキサート  
+ レボホリナートカルシウム

イリノテカン

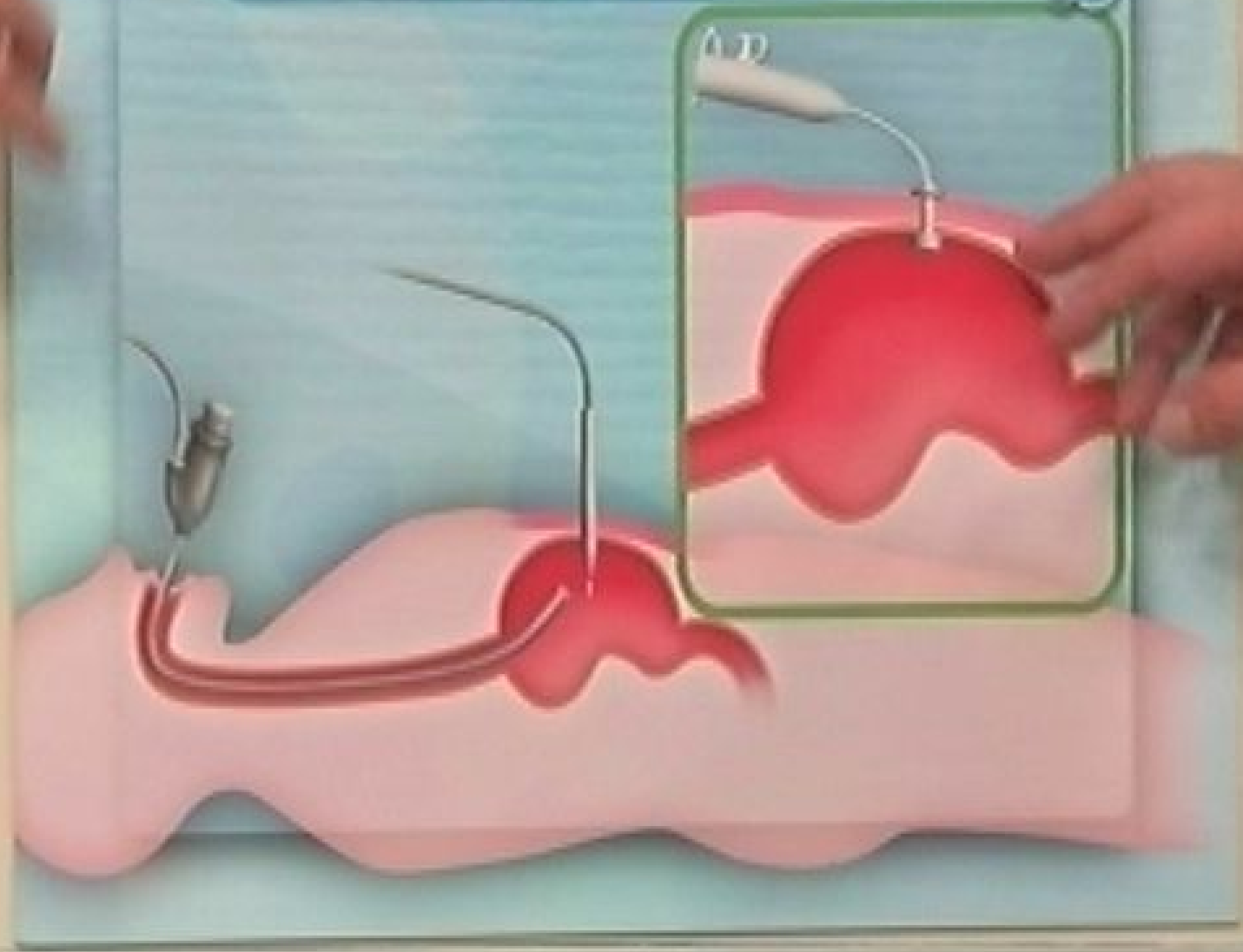
タキサン系

がん

苦痛

傾向

# PEG (内視鏡的胃ろう造設)



# 抗がん剤治療

60歳男



胃に大きながん

腹まくは腫

ステージ4

食べることが苦痛

闘へいそくの傾向

## 胃がん 抗がん剤治療

(15-1) + (25-2) + (30)

(15-1) 毎日

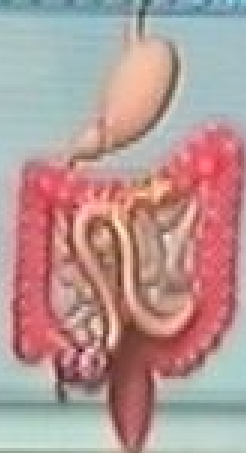フルオロウラシル

エピドロキサン + エピドロキサン + エピドロキサン

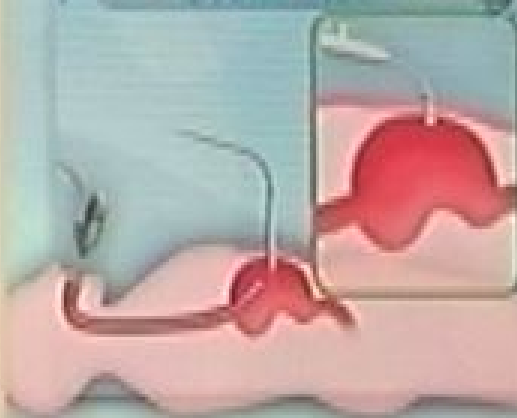
イリノテカン

タキサン系

## バチパス手術



## BEG (保残胃的胃切除術)





54才の妹 胃3分の2切除  
術後抗がん剤の副作用が不安  
行ったほうがよい？

# 術後補助化学療法

薬

TS-1

使用

ステージII・III

手術後3年の生存率

TS-1 + 手術

80.5%

手術のみ

70.1%

(ACTS-GC/N.E.J.M.2007)



不整脈でワーファリンカリウム服用  
内視鏡で治療はできる？

— 1254 —



胃を全部切除して4か月  
両手の親指の爪が割れる  
いつまでつづく？



術後抗がん剤を服用しなかった  
腫瘍マーカーCEAが上昇中  
今からでも服用すべき？





ここが聞きたい!  
名医にQ

ここが聞きたい! ASK THE DOCTOR!  
名医にQ

終

制作・著作  
NHK