



子宮がん  
治療の最前線



子宮がん 治療の最前線

# 女性のがん(り患数)

(2001年、国立がんセンター  
がん対策情報センター)

1位 大腸

2位 乳房

3位 胃

子宮頸がん

4位 子宮

子宮体がん



子宮がん  
治療の最前線

子宮体がん

The diagram shows a frontal view of the female reproductive system, including the uterus, fallopian tubes, and ovaries. A hand on the left side is pointing towards the cervix. A horizontal dotted line separates the upper and lower parts of the diagram. Labels with leader lines point to the uterine body and the cervix. A large label at the bottom encompasses both areas.

けい  
子宮頸がん

子宮がん

けい  
頸がん

体がん

主原因

ヒトパピローマ  
ウイルス

女性  
ホルモン

発症ピーク

30~40代  
(20代に急増)

50~60代

A woman with dark hair, wearing a pink short-sleeved top, stands behind a light-colored wooden podium. Her hands are clasped in front of her. To her right is a large green sign on a stand. The sign features the Japanese text '子宮がん' (Uterine Cancer) and '治療の最前線' (Frontier of Treatment) in a stylized, outlined font. A small green graphic of a plant or flower is in the top right corner of the sign. The background consists of a wall with a brick-like pattern and a wooden panel.

子宮がん  
治療の最前線



子宮体がん

The diagram shows a frontal view of the female reproductive system, including the uterus, fallopian tubes, and ovaries. A hand is visible on the left side, pointing towards the diagram. The labels are in Japanese: '子宮体がん' (Uterine Cancer) points to the upper part of the uterus, '子宮頸がん' (Cervical Cancer) points to the lower part of the uterus, and '子宮がん' (Uterine Cancer) is a general label at the bottom. A dotted line separates the two specific cancer types.

けい  
子宮頸がん

子宮がん



けい  
頸がん

体がん

主原因

ヒトパピローマ  
ウイルス

女性  
ホルモン

発症ピーク

30~40代  
(20代に急増)

50~60代

Q

子宮がんの  
自覚症状は？





子宮体がん

不正出血など

子宮頸がん

早期は  
自覚症状なし

子宮がん

# ヒトパピローマウイルス


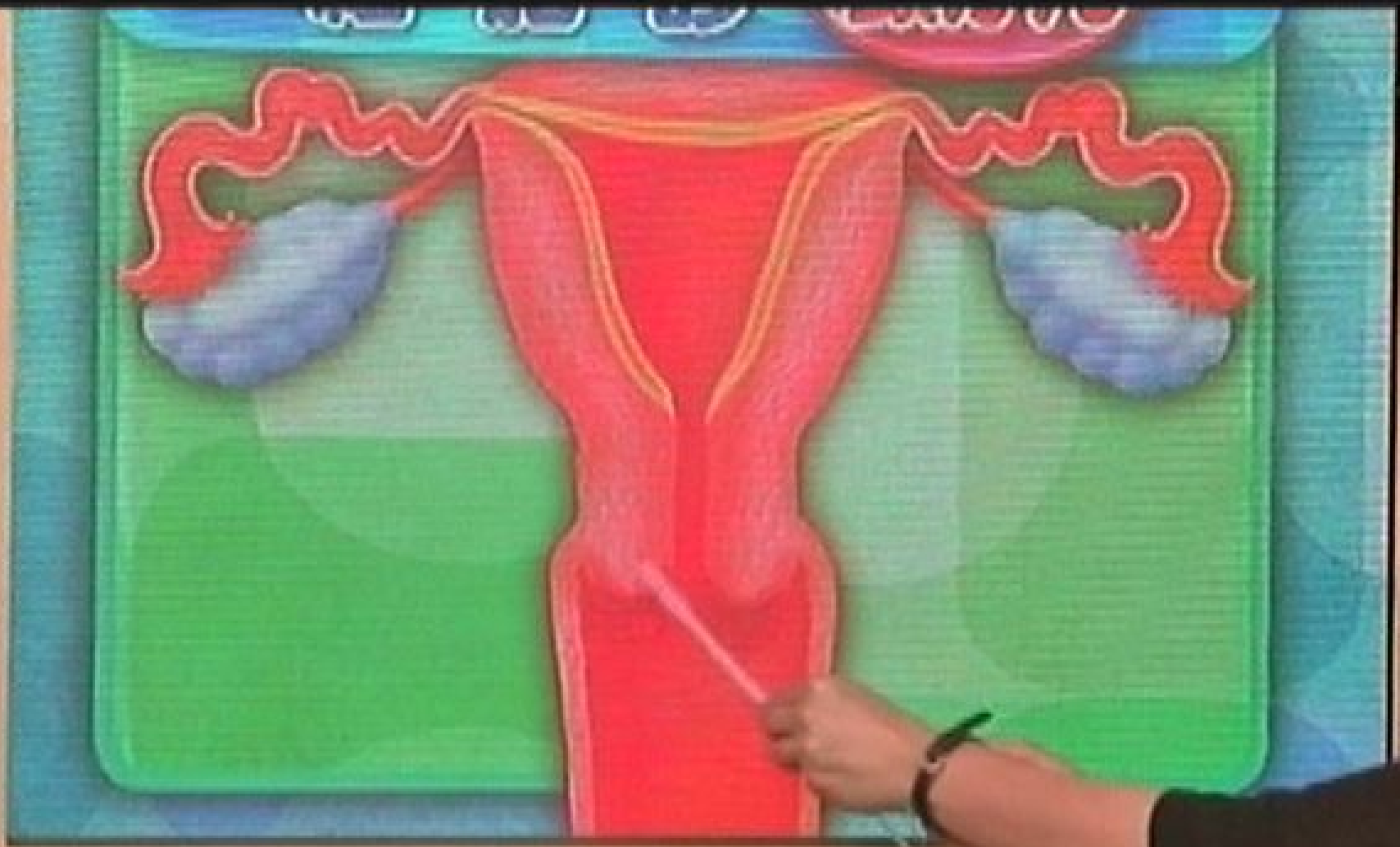
感染経路は主に性交渉

感染しても  
ほとんどは自然に排除

特殊な型の  
ごく一部ががん化

NHK E

細胞診



NHK

異形成



# 子宮頸部<sup>けい</sup>細胞診クラス分類

I 正常

III 炎症など良性変化

IIIa 軽～中度異形成の疑い

IIIb 高度異形成の疑い

IV 上皮内がんの疑い

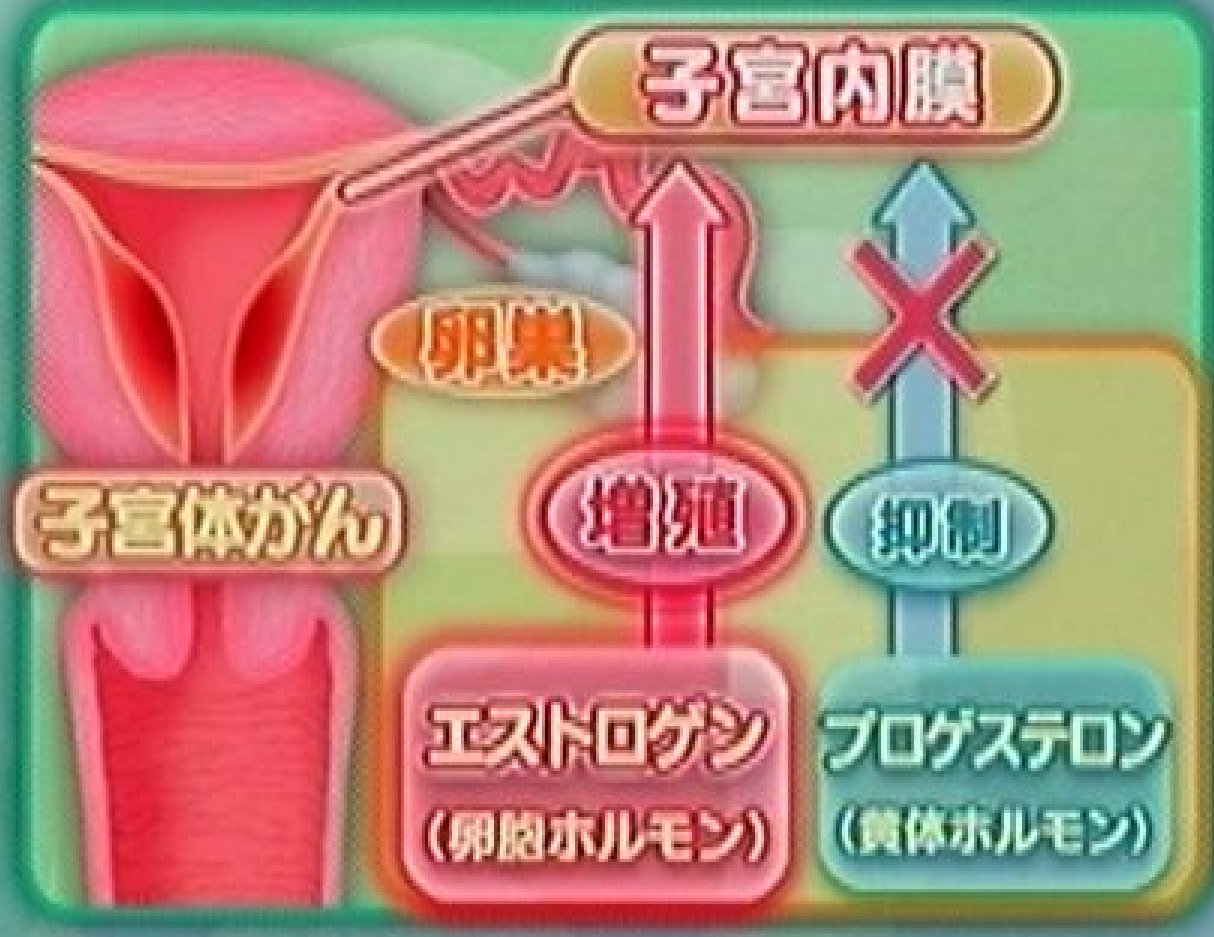
V 浸潤がんの疑い

↓  
要精密検査





子宮内膜増殖症と言われた  
子宮体がんになる？



Q

どんな  
治療法が  
ありますか？



www.E

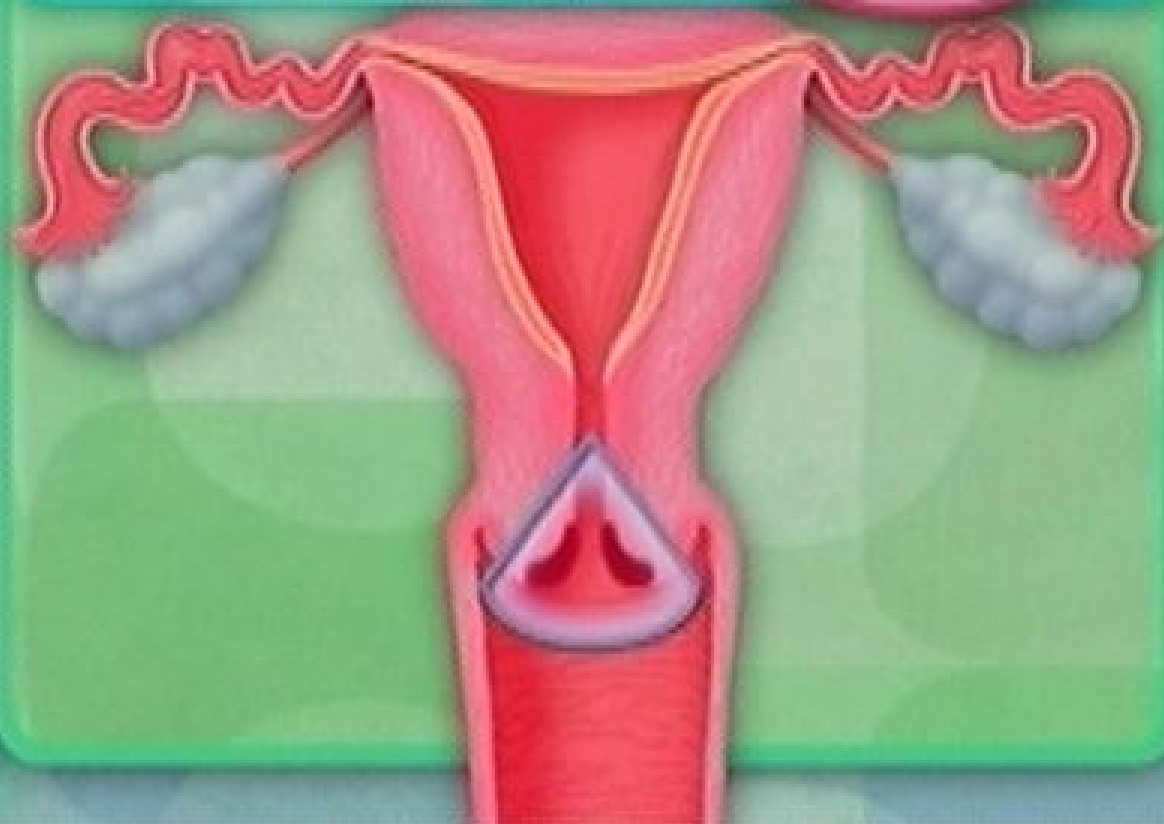
## 子宮がんの治療

外科療法

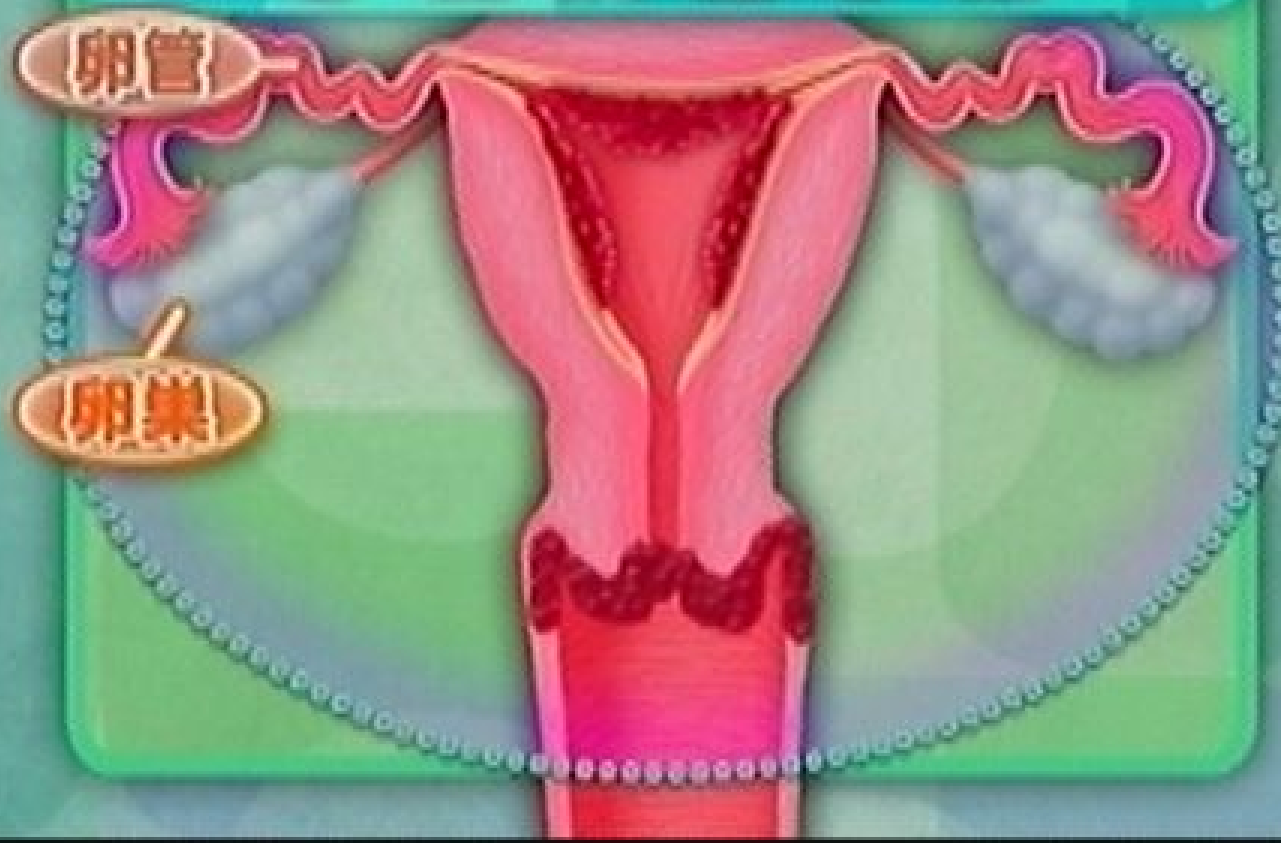
放射線療法

化学療法

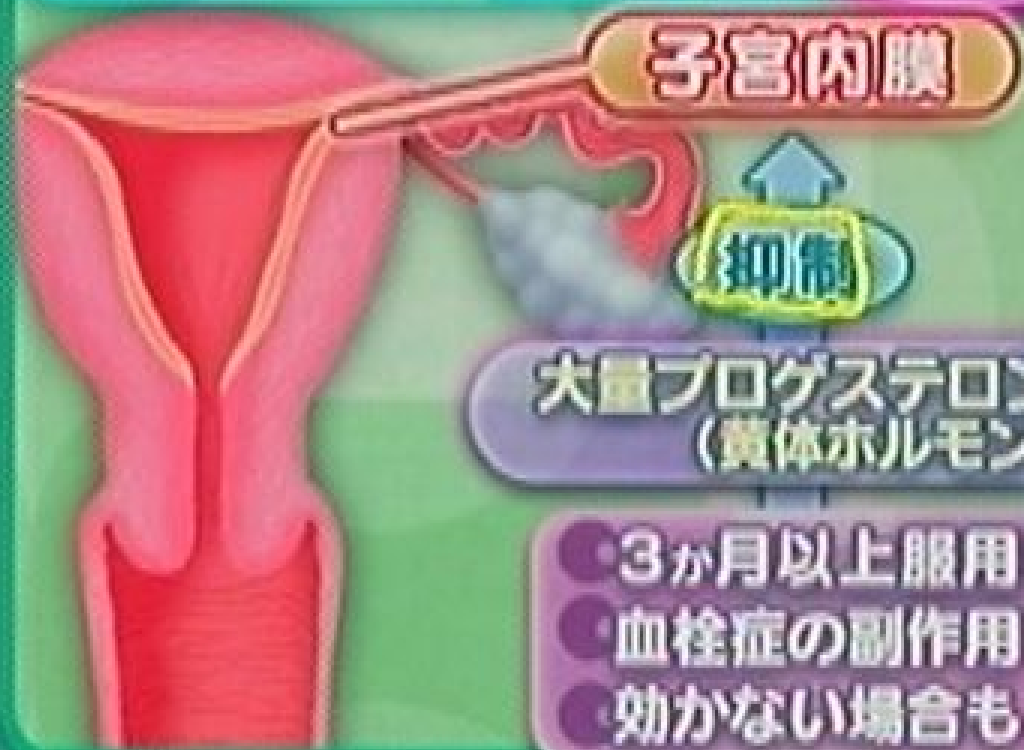子宮 円錐切除術 けい 頸がん



# 子宮摘出手術



# ホルモン療法 **体がん**



Q  
子宮頸がんで円錐切除術をした  
再発の可能性は？





子宮全摘出手術を受けるが  
どんな後遺症が考えられる？

排尿障害 排便障害

## 術後のケア

5~10年は定期的に通院

主な後遺症

リンパ浮腫<sup>しゅ</sup>

更年期障害

骨粗しょう症





子宮がん治療後の  
リンパ浮腫のセルフケア

**禁忌**

- 皮膚の炎症
- 心臓疾患
- 足に静脈の疾患や血栓
- がんの治療中

※ この他疾病がある方は医師と相談の上行ってください

後藤学園附属医療施設 室長  
佐藤佳代子

A person wearing a white short-sleeved polo shirt is shown from the chest down. Their arms are crossed in front of their chest, with the right arm over the left. The background is a wooden wall with horizontal panels. A yellow text box with a green header is overlaid on the bottom left of the image.

ポイント

- 手の平全体を身体に密着させる
- ゆっくりと
- 一通り金で行う



後ろまわし×10回  
鎖骨が大きく動くように





腹式呼吸 ×3~5回




わきの下肥手を平らに当て 20回まわす

A person wearing a white t-shirt and white pants is sitting on a grey carpeted floor. They are leaning forward slightly with their hands placed on their abdomen, one hand above the other. A pair of white sneakers is visible on the floor to the left. The background consists of a wooden wall on the left and a stone wall on the right. A green banner with white Japanese text is overlaid at the bottom of the image.

わきの下から腰へ 5か所×5回



下からわきに向けて流す



太ももの外側

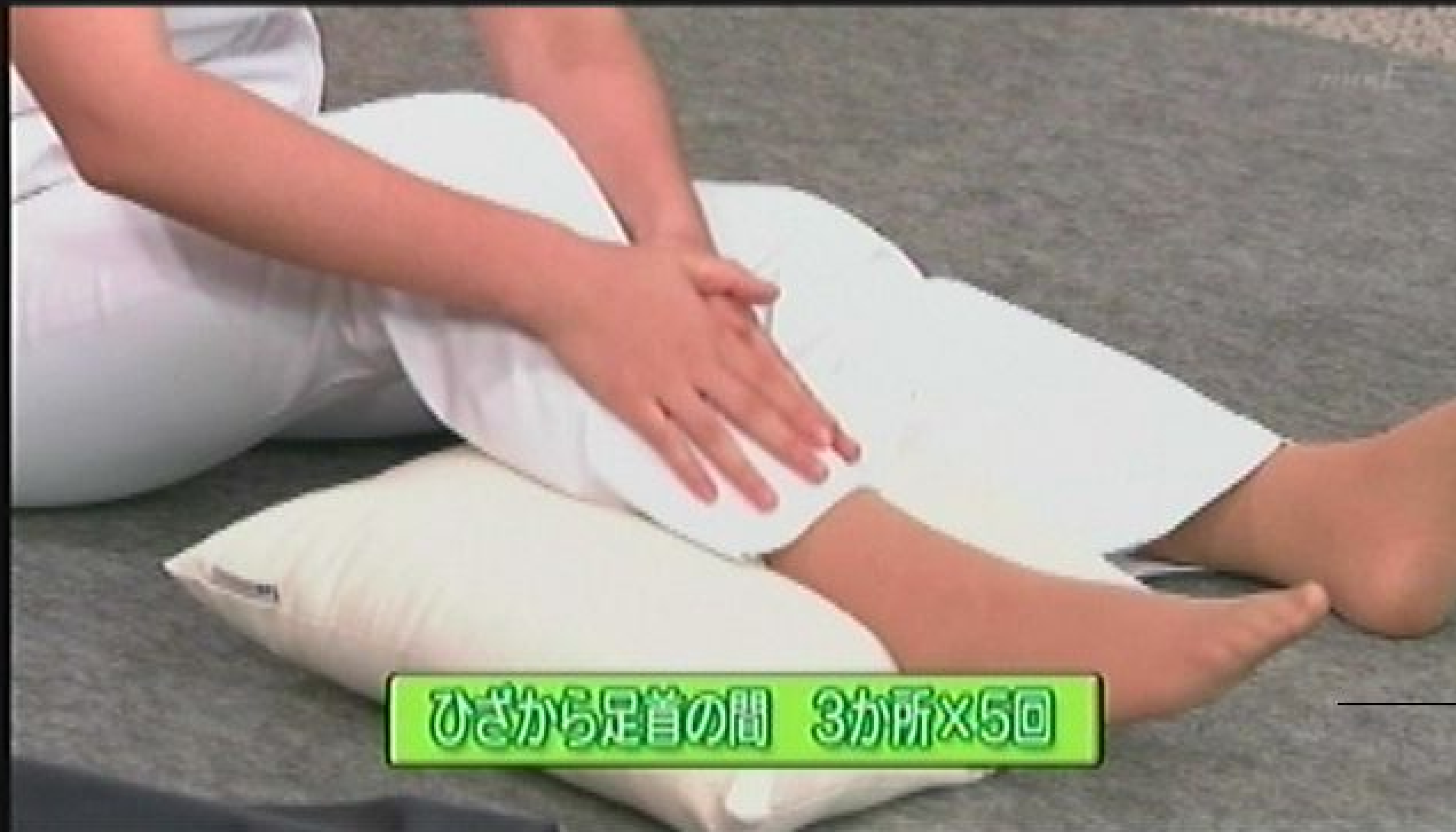脚の付け根からひざへ 3か所×5回



尻の外側を通るように、わきへ向けて洗す



ひざの頭  
5回まわす

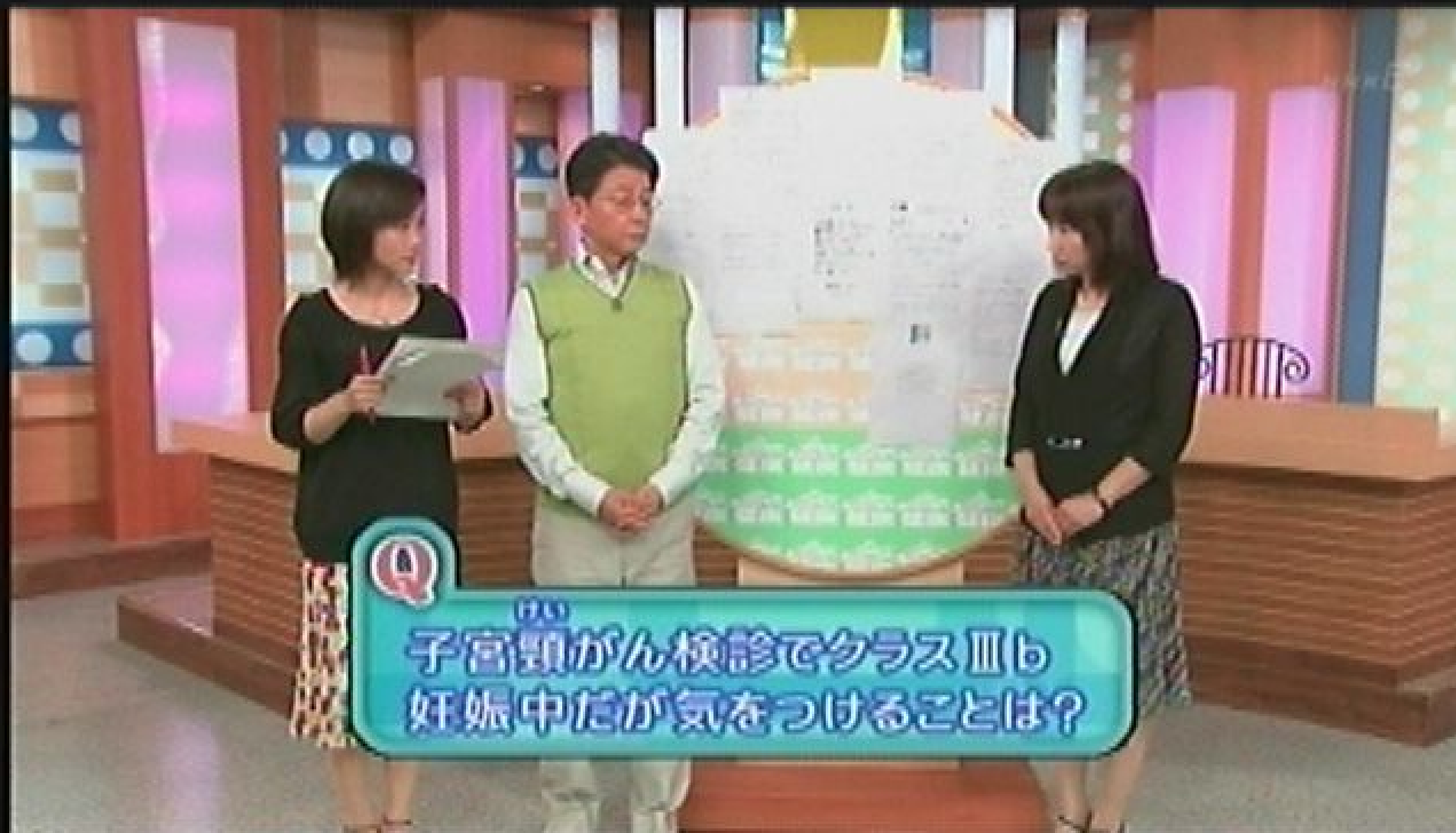

ひざから足首の間 3か所×5回





くるがし、内くるがし、指の付け根、足の裏をほぐす



子宮頸がん検診でクラスⅢも  
妊娠中だが気をつけることは？



子宮体がん以外で不正出血が  
起きることがある？



病院の検査は痛くてつらい  
自己採取して検査できるそうだが？



排卵期前後に不正出血 検診では異常なし 本当に大丈夫？



閉経期の月経不順と不正出血の  
違いは？



終  
NHK

生活 & 健康