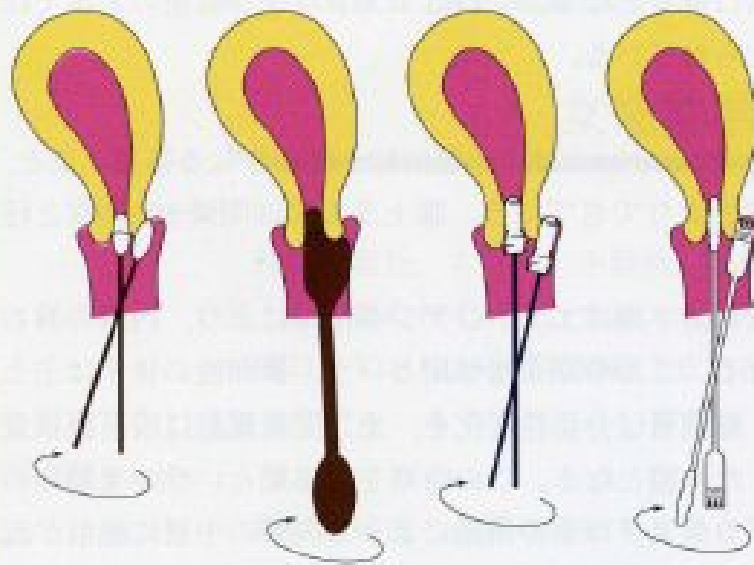
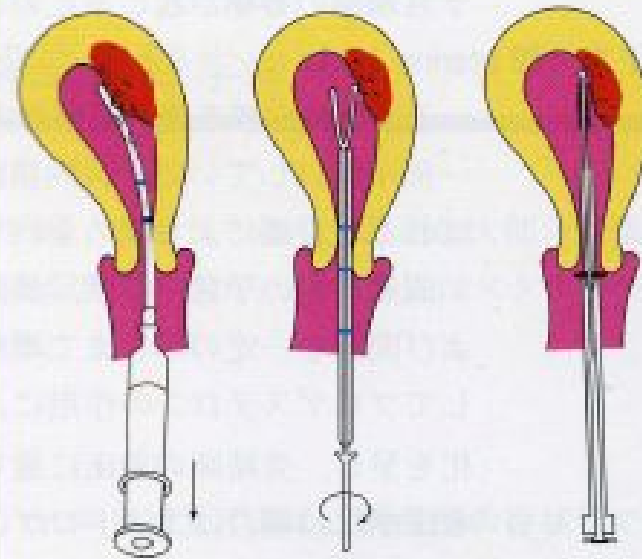


細胞採取法



a. 綿棒 b. 木製ヘラ c. サイトブラシ d. サイトピック

図 27 子宮頸部および頸管内膜細胞採取法.



a. 吸引チューブ b. エンドサイト c. オネストブラシ

図 29 子宮内膜細胞採取法.

子宮頸部^{けい}細胞診クラス分類

I 正常

II 炎症など良性変化

IIIa 軽～中度異形成の疑い

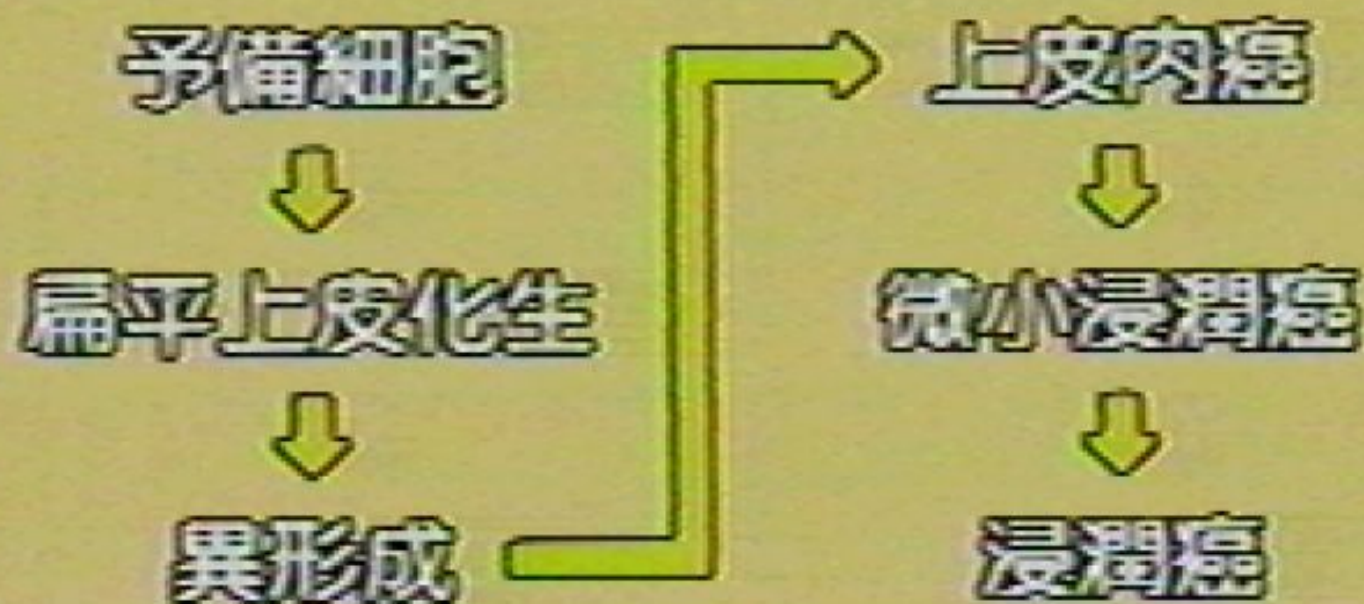
IIIb 高度異形成の疑い

IV 上皮内がんの疑い

V 浸潤がんの疑い

↓
要精密検査

扁平上皮癌の組織発生

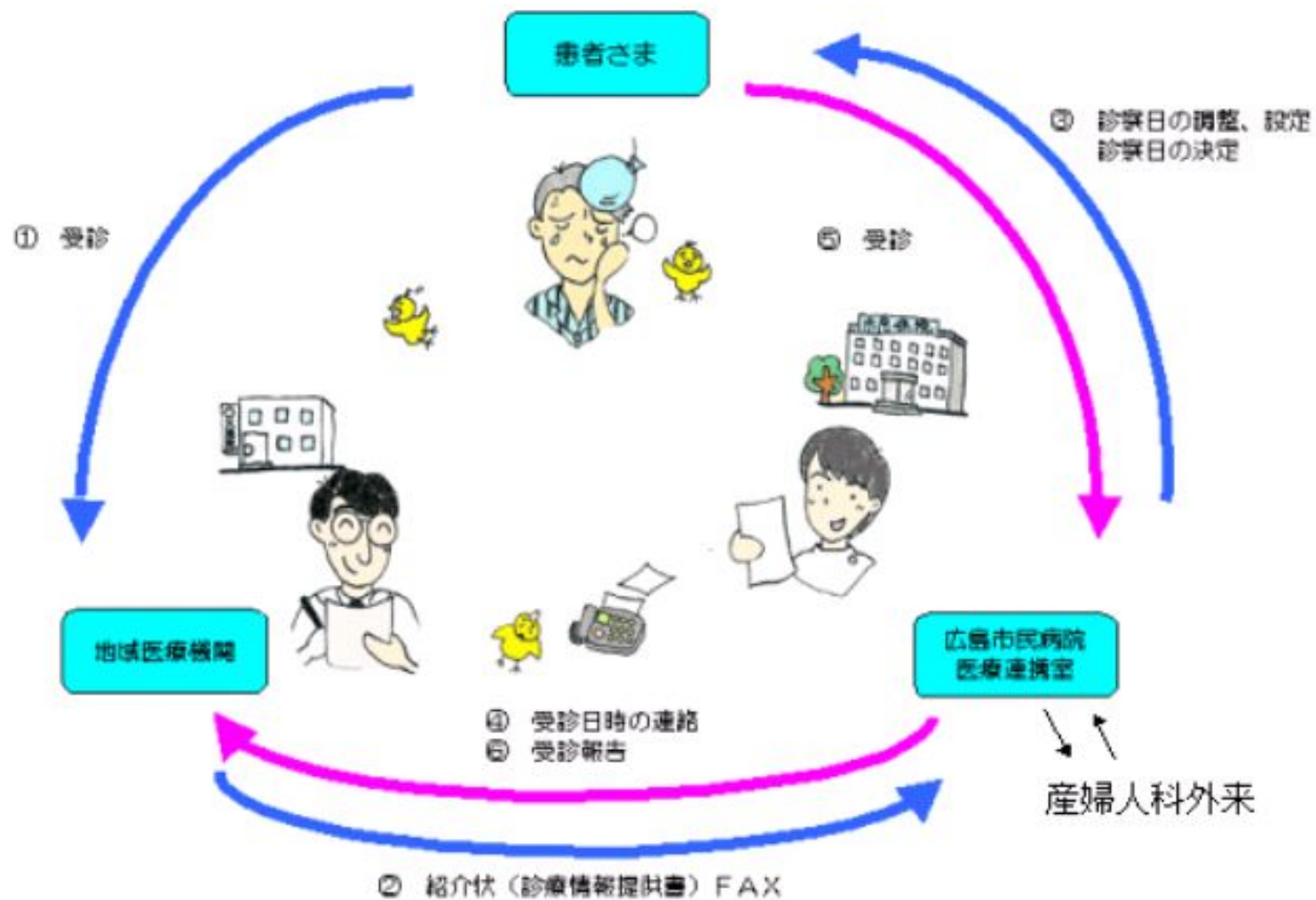


#) 細胞診異常(子宮頸部・子宮体部)と 診断されたときの流れ

→ 総合病院に、精密検査のため紹介

- ① 広島市民病院(産婦人科)(月～金)
(広島城、県庁近く)
- ② 安佐市民病院(産婦人科)(月～金)
(可部)

広島市民病院



安佐市民病院

FAXによる紹介患者さまの流れについて

